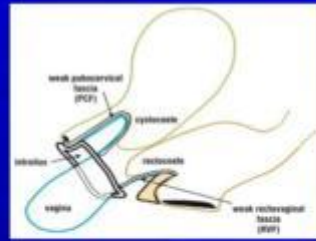
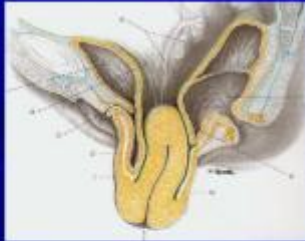

SA TẠNG CHẬU NỮ

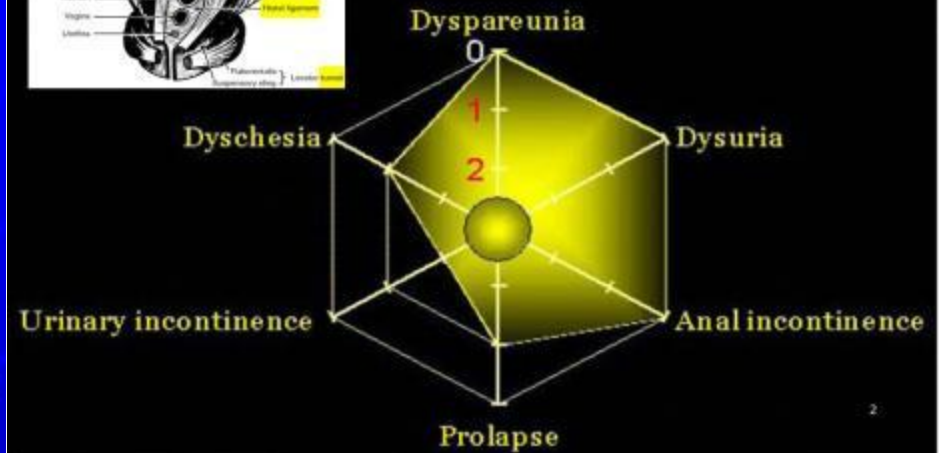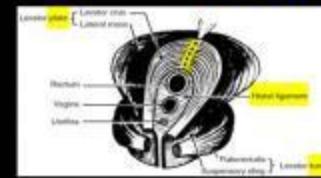
CHẨN ĐOÁN & ĐIỀU TRỊ



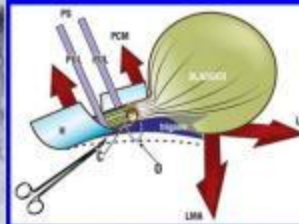
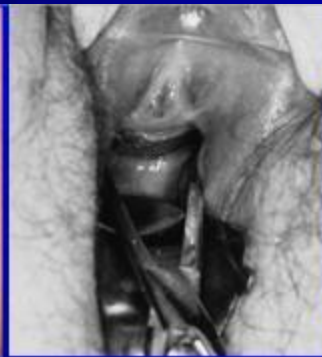TS. NGUYỄN TRUNG VINH

DIAGNOSIS (INTEGRAL THEORY)

Three Axis Perineal Evaluation



2



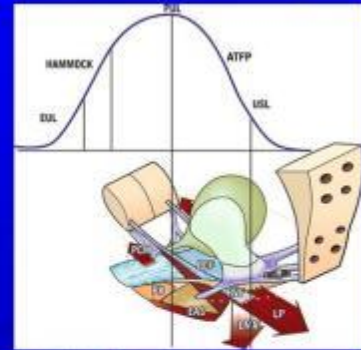
TÚI SA NIỆU ĐẠO (URETHROCELE)

Khiếm khuyết Giải phẫu

- D/C Niệu đạo ngoài (EUL)
- Võng âm đạo dưới niệu đạo
- Dây chằng Mu Niệu đạo (PUL)

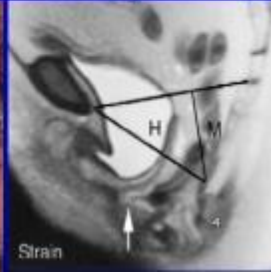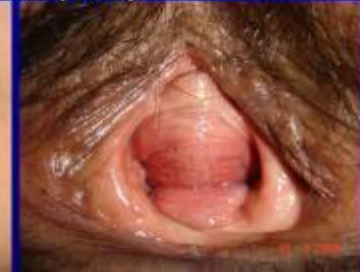↓
Khiếm khuyết nội tại cơ thắt (ISD)

TKKS khi gắng sức (SUI)



- Nghiệm pháp kích thích Bọng đái
- Nghiệm pháp Cotton swab
- Nghiệm pháp Miyazaki – Bonney
- Các nghiệm pháp Niệu động học

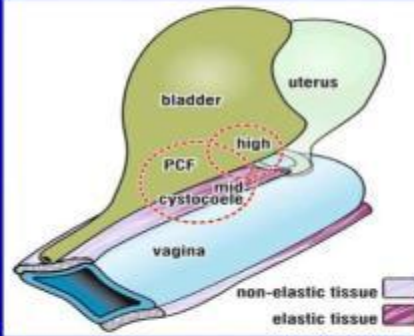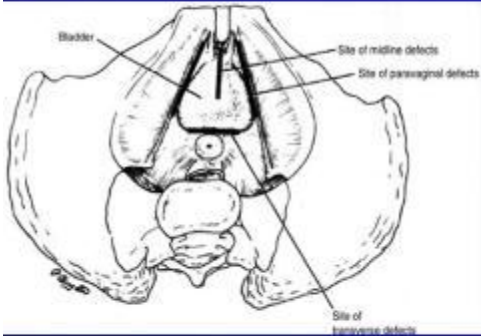
3



4

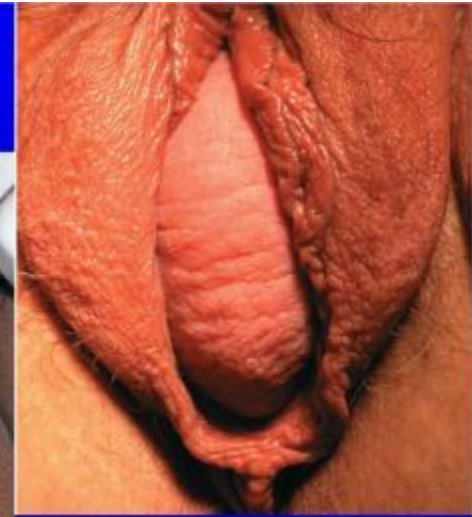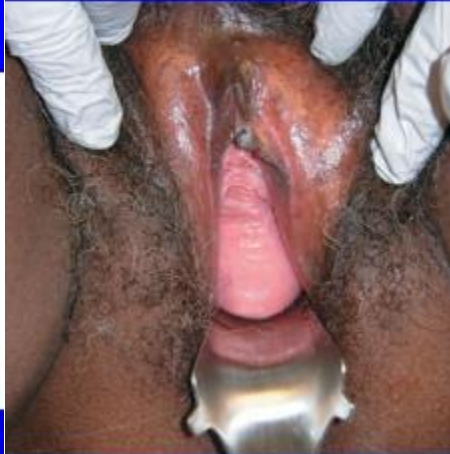TÚI SA BỌNG ĐÁI (CYSTOCELE)

CAO (ĐỈNH, NGANG)
ĐƯỜNG GIỮA (GIỮA, TRUNG TÂM)
CẠNH ÂM ĐẠO (BÊN)



5

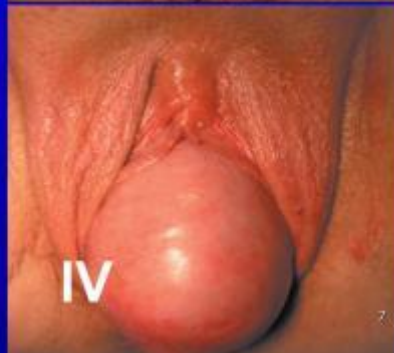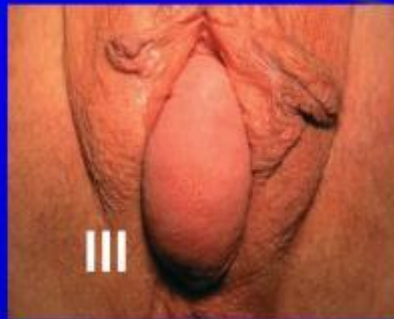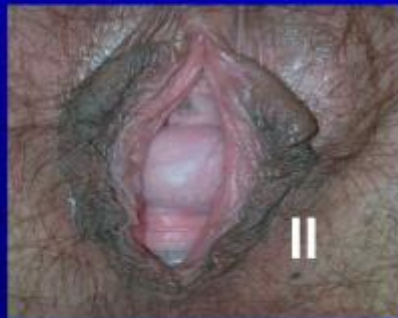TÚI SA BỌNG ĐÁI GIỮA
→ Đường giữa Mạc Mu cổ



TÚI SA BỌNG ĐÁI BÊN

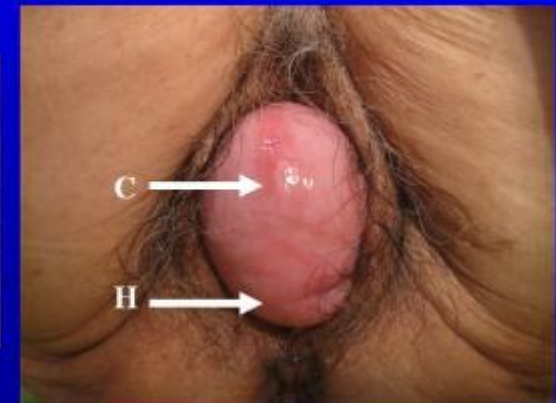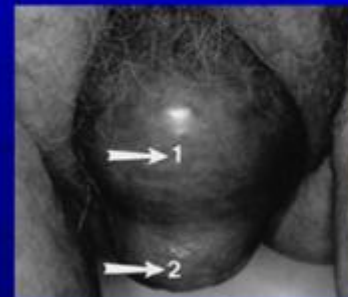→ Cạnh âm đạo/ Cung gân mạc chậu

SA SINH DỤC (HYSTEROCELE)



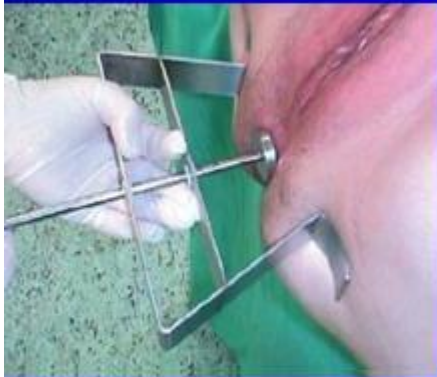7

CYSTOCELE + HYSTEROCELE

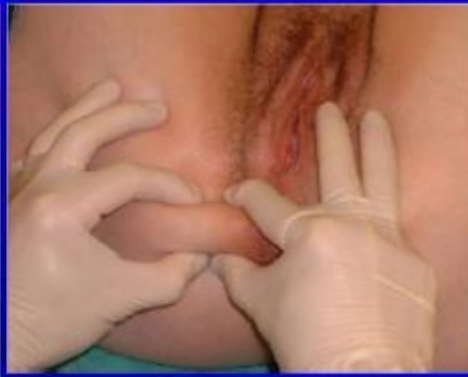

8

SA SÀN CHẬU (DESCENDING PERINEAL Sd.)



PERINEOMETRY
ĐO ĐỘ SA SÀN CHẬU



SKIN ROLLING TEST
NGHIỆM PHÁP CUỐN DA

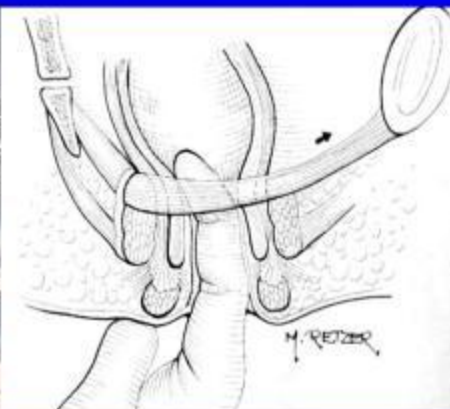

ANTI SAGING TEST
NGHIỆM PHÁP CHỐNG SA
BẢN CƠ NÂNG HẬU MÔN



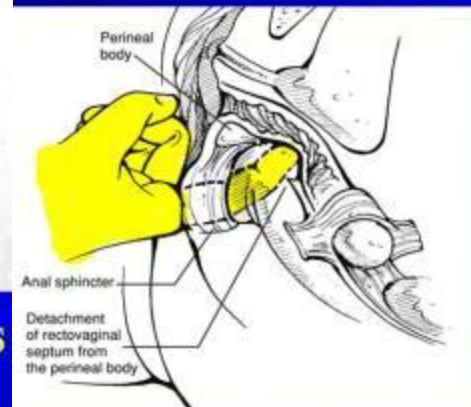
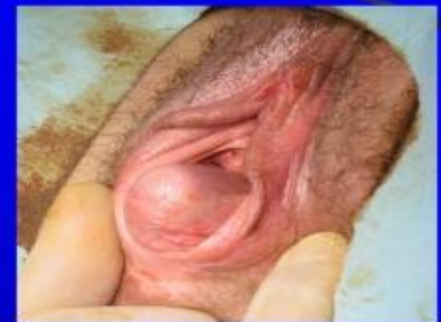POSTERIOR PERINEAL
SUPPORT DEVICE

KHÁM BẢN CƠ NÂNG HM KHÁM ĐIỂM ĐAU TK.THỆP



KHÁM CƠ MŨ TRỰC TRÀNG → ANISMUS

RECTOCELE (TÚI SA TRỰC TRÀNG)



RECTOCELE – MID, LOW

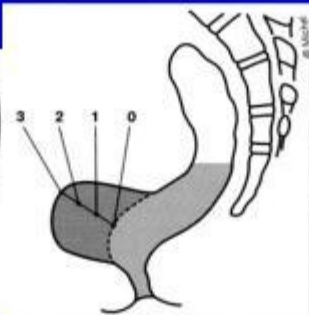
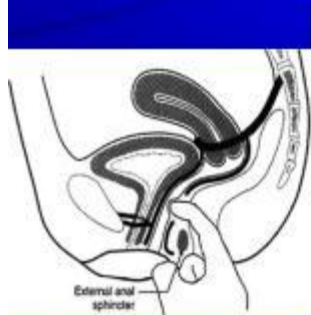
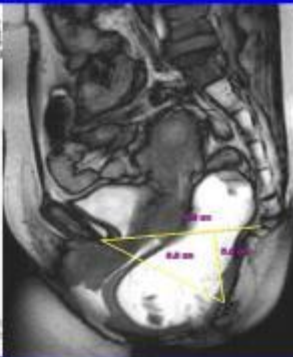
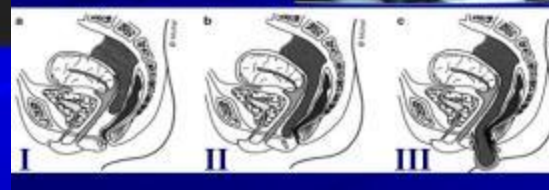
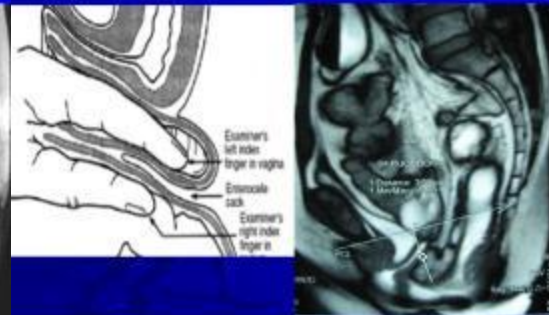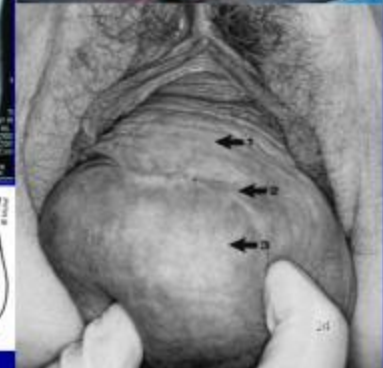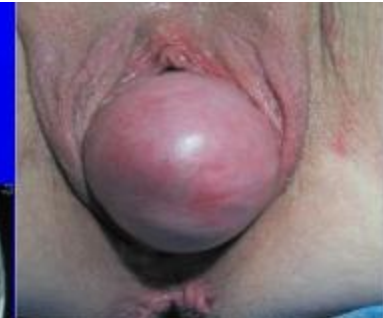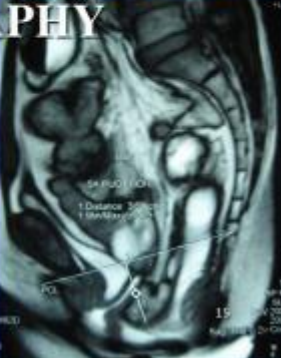
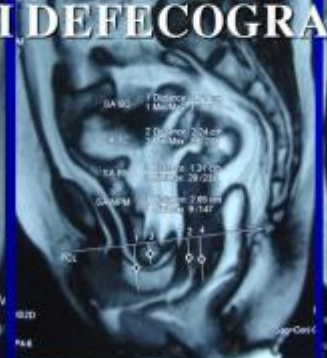
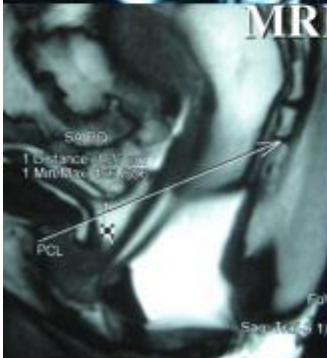
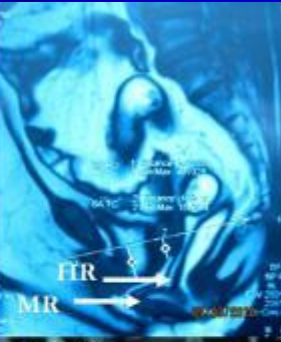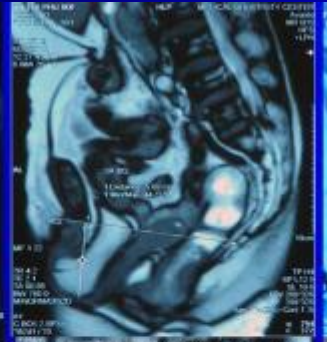
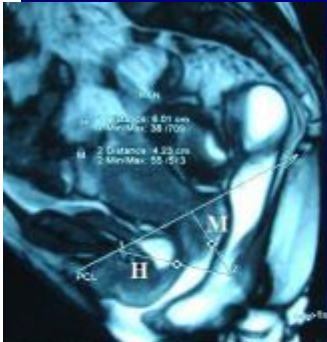
Fig. 1 Grading system for rectocele. Grade 0: no rectocele. Grade I: rectocele < 2 cm. Grade II: 2 cm < rectocele < 4 cm. Grade III: rectocele > 4 cm. Reproduced with permission from [2].



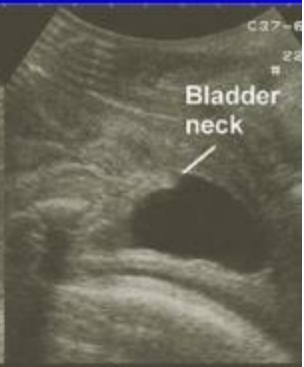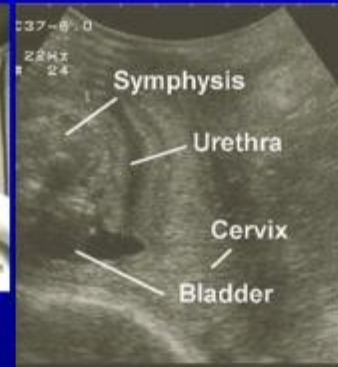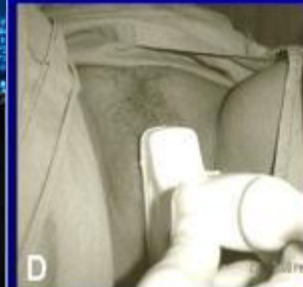
HIGH RECTOCELE KHÁMENTEROCELE



MRI DEFECOGRAPHY



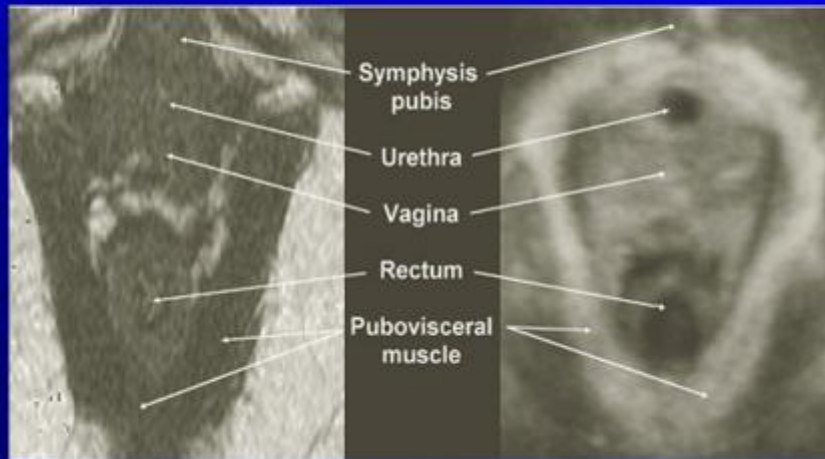
Siêu âm 2 D



Rest

Valsalva

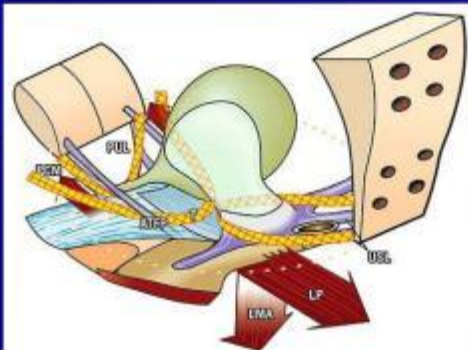
MRI / Siêu âm 3D



17

CÁC PHƯƠNG PHÁP PHẪU THUẬT

- ✦ PT. MÔ PHỎNG
- ✦ PT. SỬA NGAY CHỖ KHIẾM KHUYẾT
- ✦ PT. CỐ ĐỊNH MÔ – TFS
PT. TÁI TẠO DÂY TREO QUA NGŨ ÂM ĐẠO - IVS



19

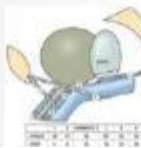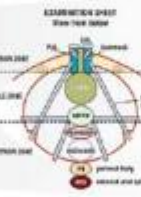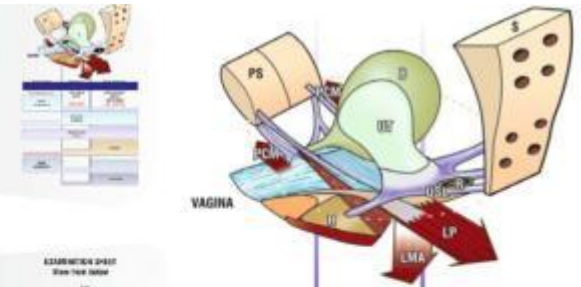
THUẬT CHẨN ĐOÁN



BẢNG THĂM KHĂM



NHỮNG PT. MÔ PHỎNG



ANTERIOR	MIDDLE	POSTERIOR
PLA, Hammock ELA	Cystocele Para-vaginal high cystocele	Enterocoele Uterine prolapse Vaginal vault prolapse
Stress incontinence	PCF CX RING ATFP	USL RVF PB
	abnormal emptying	
	frequency and urgency	
		rectocele
fecal incontinence		
		pelvic pain

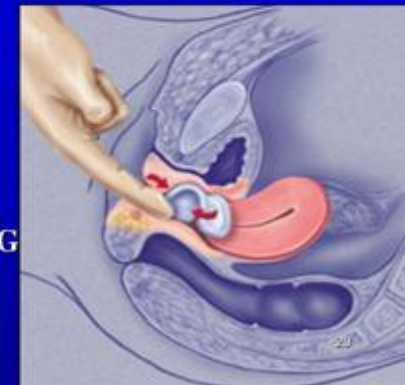
ĐIỀU TRỊ

BẢO TỒN

- HẠN CHẾ YẾU TỐ LÀM BỆNH NẶNG THÊM
- VẬT LÝ TRỊ LIỆU (BÀI TẬP KEGEL), BIOFEEDBACK...
- NỘI KHOA: Oxybutynine,...

THỦ THUẬT

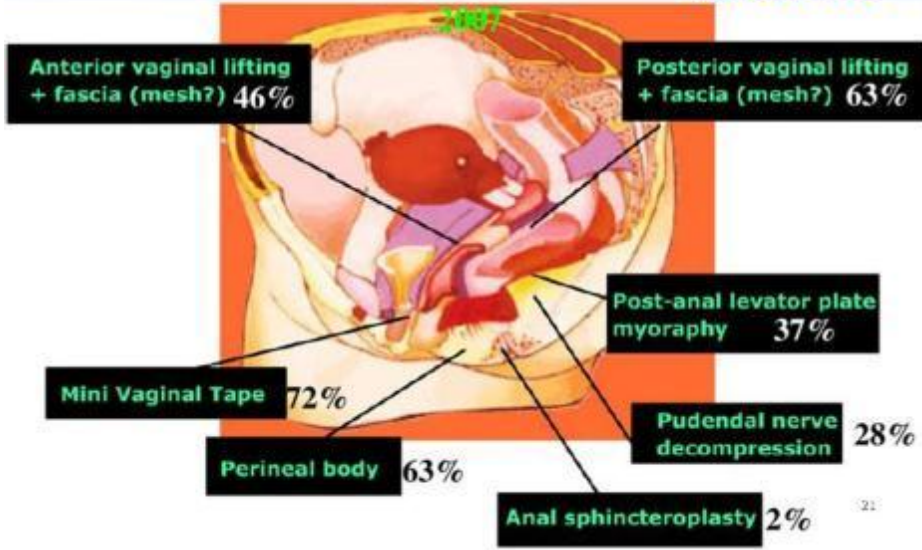
- CHÍCH CHẤT TẠO KHÔI
- VÒNG NÂNG (PESSARY)
- THIẾT BỊ KÍCH THÍCH TK.CÙNG



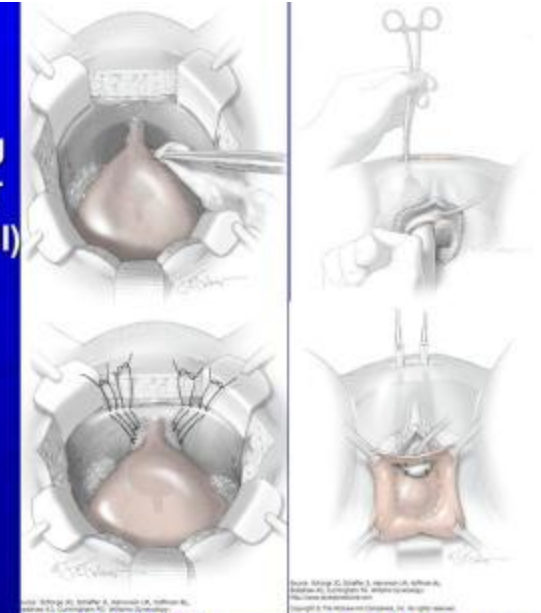
20

PHẪU THUẬT ĐIỀU TRỊ 7 KHIẾM KHUYẾT CĂN BẰN (HỘI SÀN CHẬU CHÂU ÂU - TRUNG CẬN ĐÔNG)

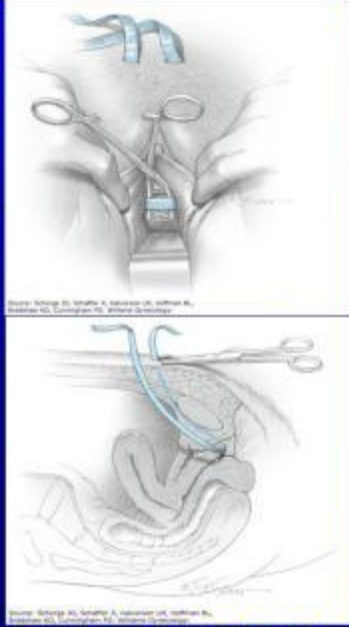
Jacques Beco -



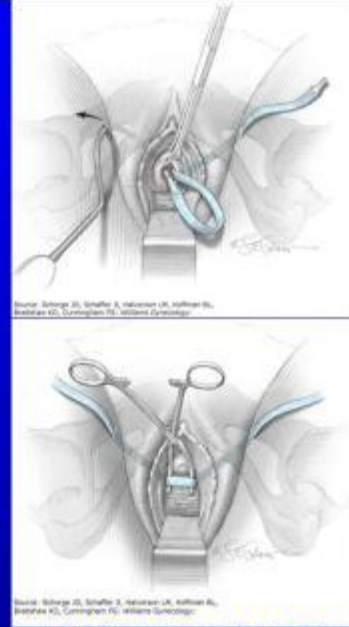
1. PT. ĐIỀU TRỊ TIÊU KHÔNG KIỂM SOÁT KHI GẮNG SỨC (SUI)



PT. BURCH TREO CÓ BỌNG ĐÁI **PT. DẢI TREO BẰNG CÂN MẠC**

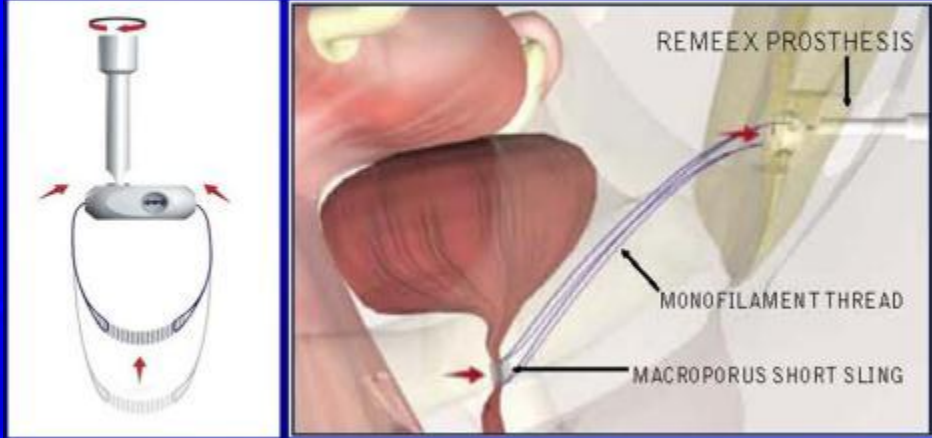


DẢI TREO QUA ÂM ĐẠO KHÔNG CĂNG - TVT



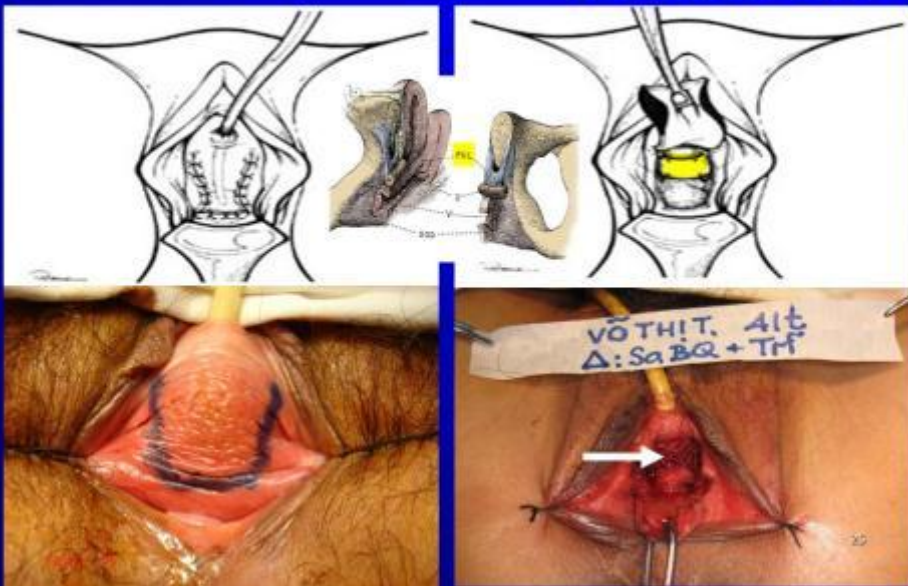
DẢI TREO QUA LỖ BỊT TOT

"Remeex" PT. TREO ĐIỀU CHỈNH ĐƯỢC

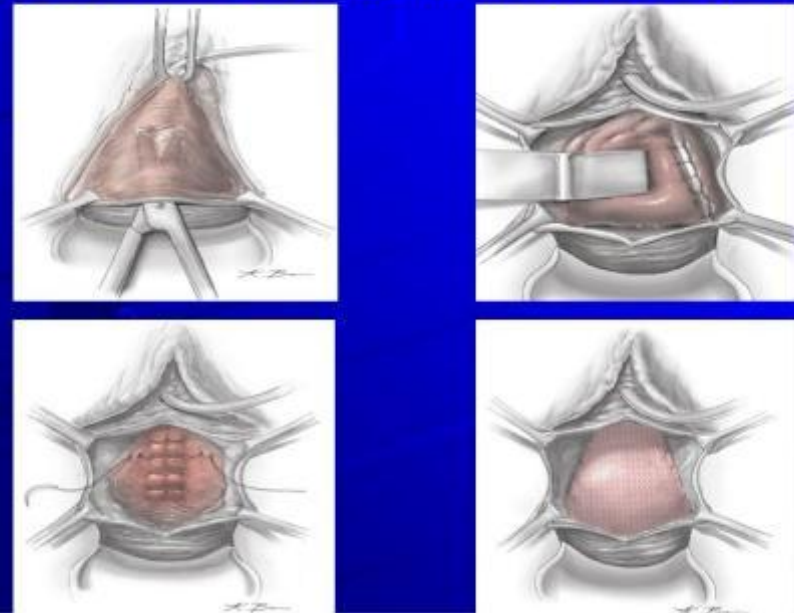


MVT – PT. Đặt Mesh Âm đạo tối thiểu

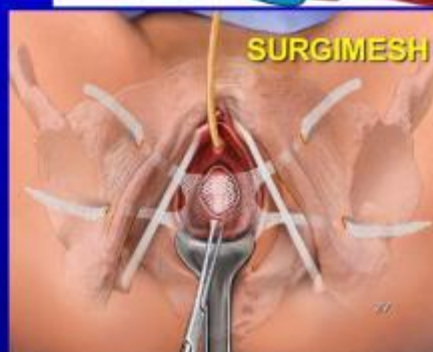
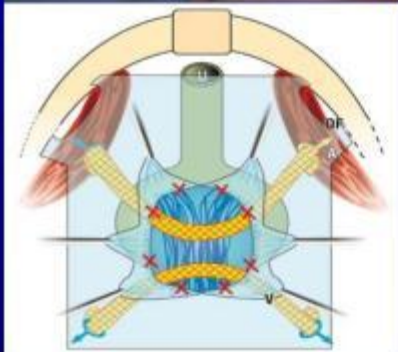
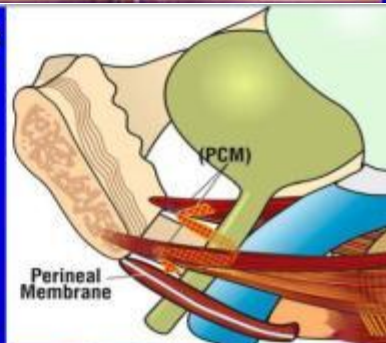
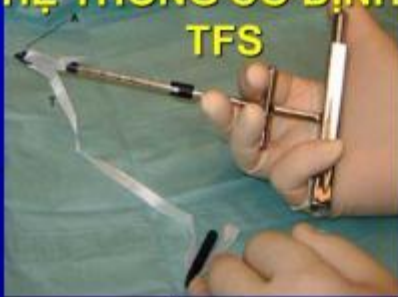Jack Mouchel - 2007



2. ANTERIOR VAGINAL REPAIR (CYSTOCELE)

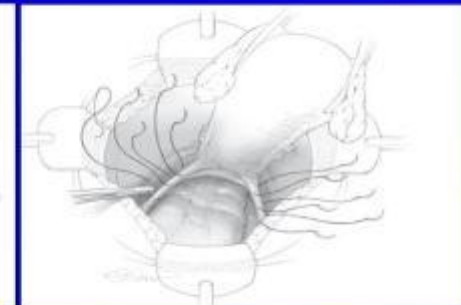
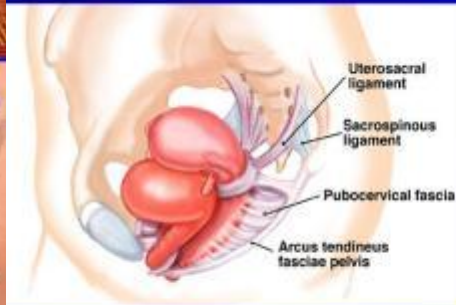
HỆ THỐNG CỐ ĐỊNH MÔ TFS

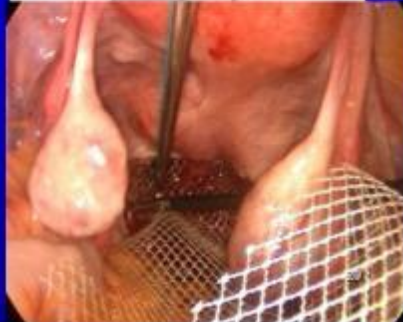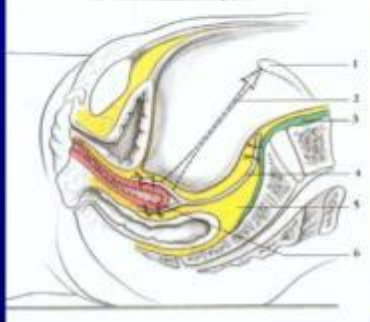
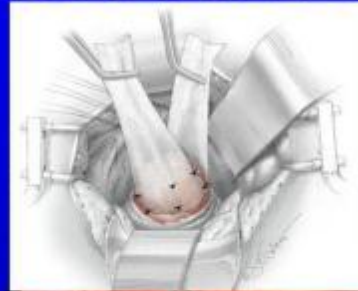
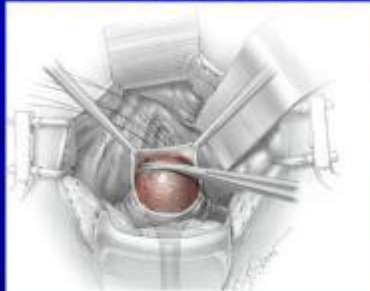


3. PT. TREO SA SINH DỤC PHỤC HỒI DÂY CHÀNG CHÍNH TỪ CUNG CÙNG

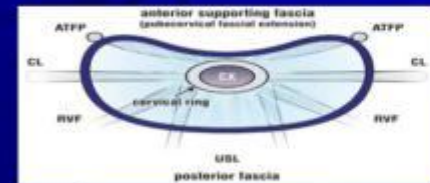
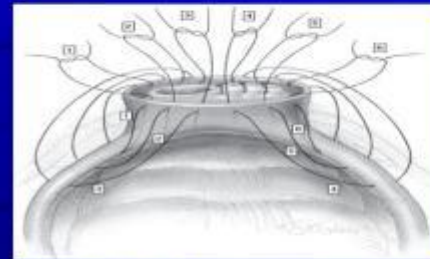
QUA NGÃ BỤNG / ÂM ĐẠO



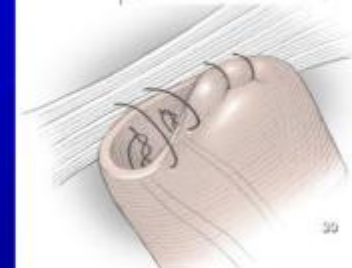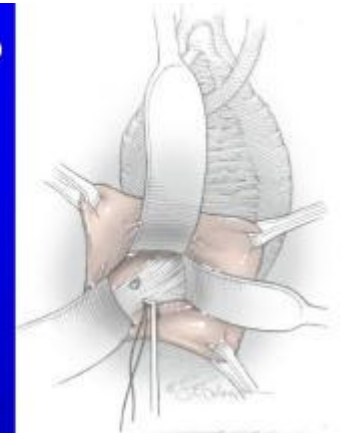ABDOMINAL SACROCOLPOPEXY



Cố định Mỡ Âm đạo vào D/C Cùng Gai

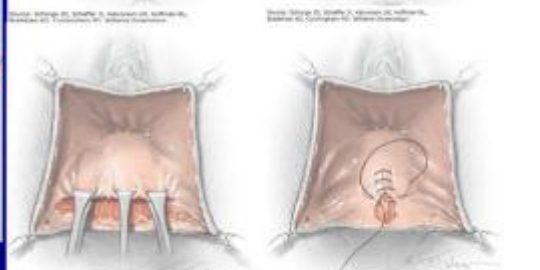
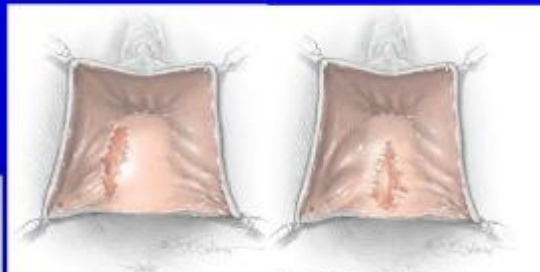
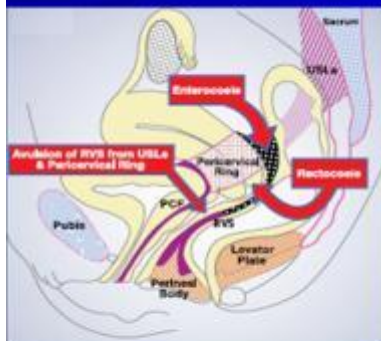
MỠ CẮT ÂM ĐẠO

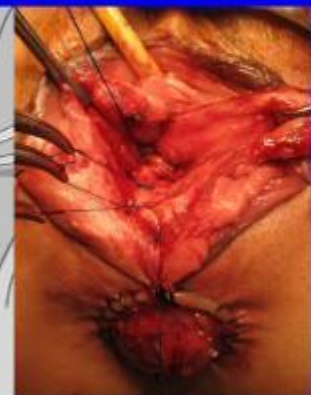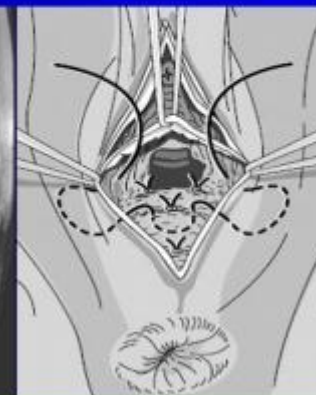
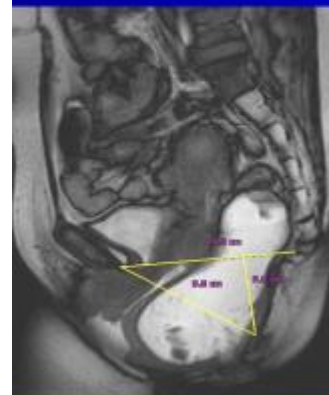


4. PT ĐIỀU TRỊ RECTOCELE

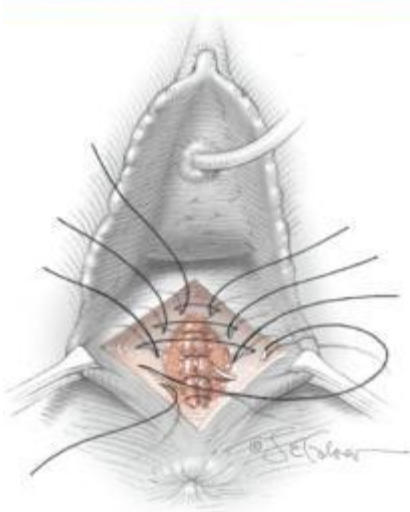
SITE SPECIFIC DEFECTS REPAIRS



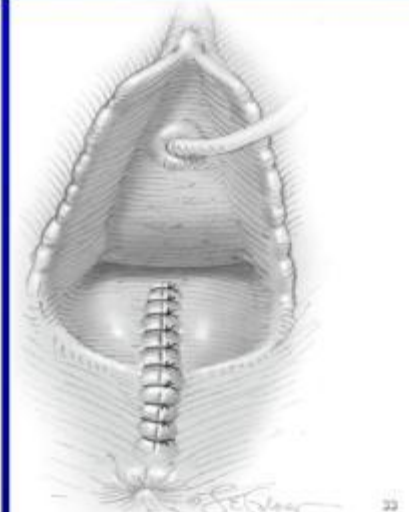
PT. PHỤC HỒI THÀNH SAU ÂM ĐẠO THEO ĐƯỜNG GIỮA



PT PHỤC HỒI NÚT SÀN CHẬU (PERINEORRAPHY)

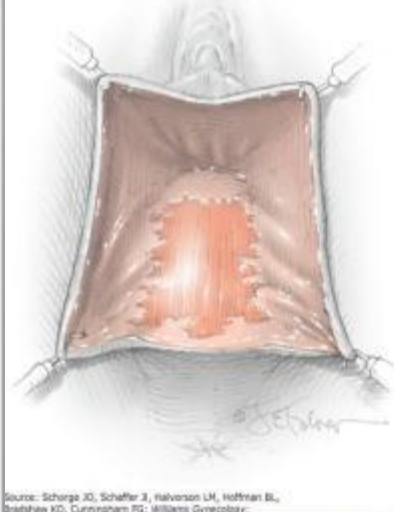

Source: Schorge JD, Schaffer J, Halvorson LM, Hoffman BL, Bradshaw KD, Cunningham FG. Williams Gynecology.

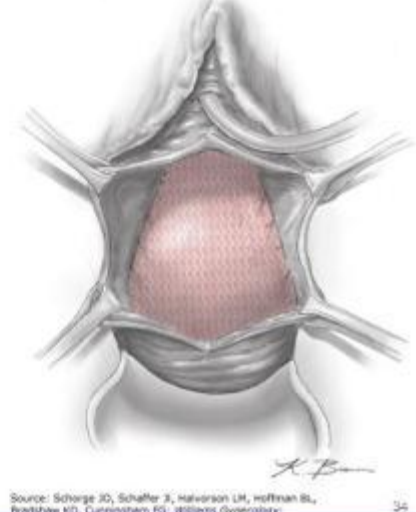


Source: Schorge JD, Schaffer J, Halvorson LM, Hoffman BL, Bradshaw KD, Cunningham FG. Williams Gynecology.

PT. ĐẶT MẢNH GHÉP T. SAU ÂM ĐẠO

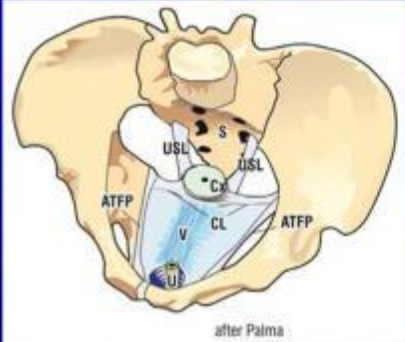


Source: Schorge JD, Schaffer J, Halvorson LM, Hoffman BL, Bradshaw KD, Cunningham FG. Williams Gynecology.

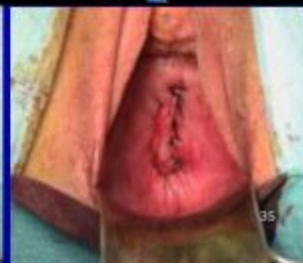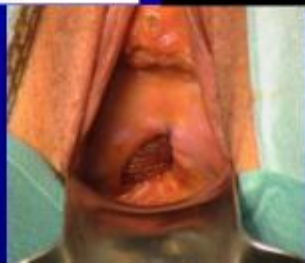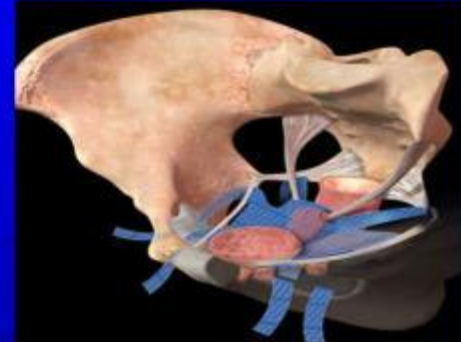


Source: Schorge JD, Schaffer J, Halvorson LM, Hoffman BL, Bradshaw KD, Cunningham FG. Williams Gynecology.

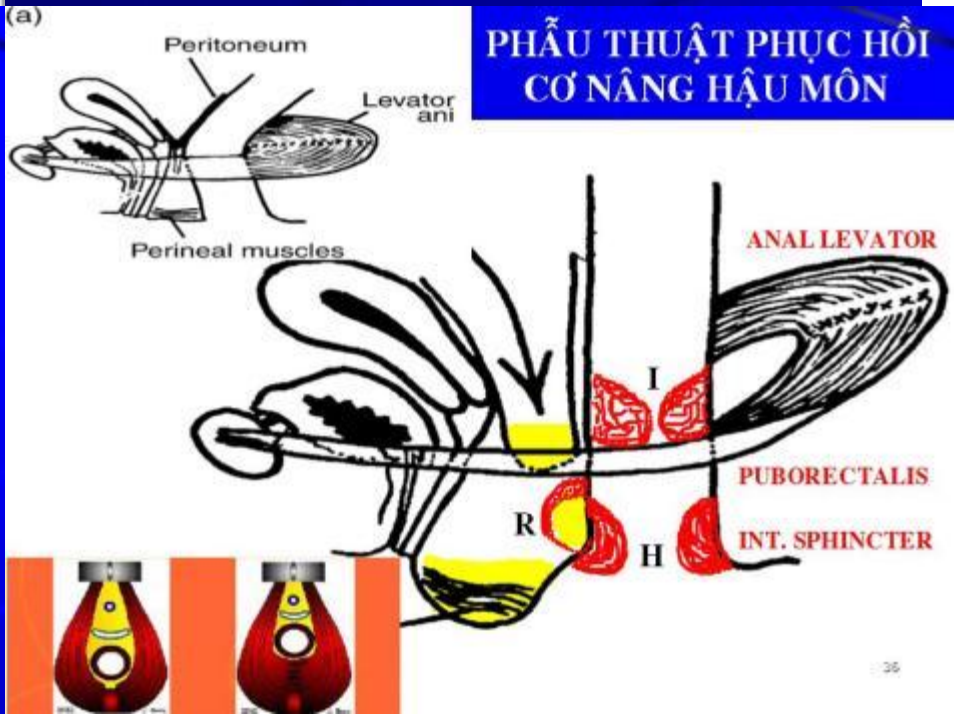
TISSUE FIXATION SYSTEM - TFS

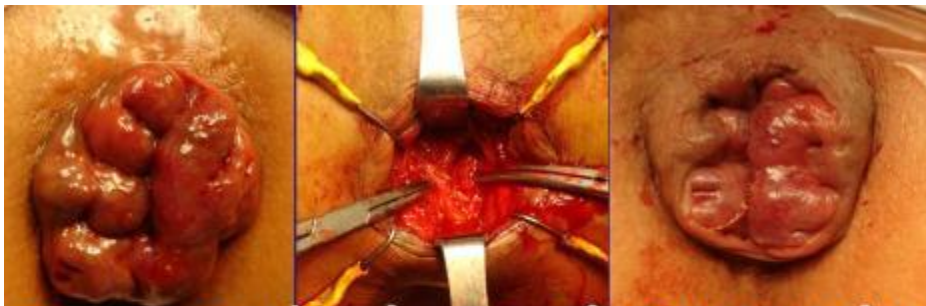


after Palma

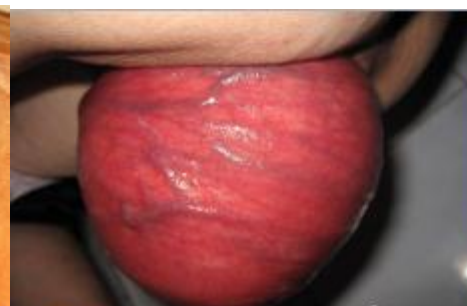

PHẪU THUẬT PHỤC HỒI CƠ NÂNG HẬU MÔN

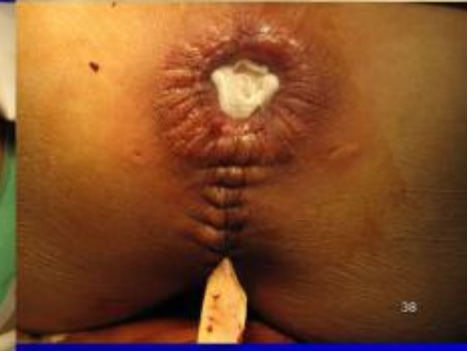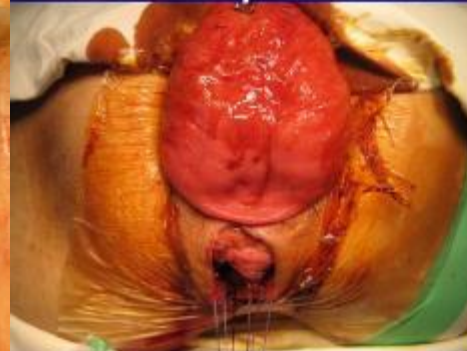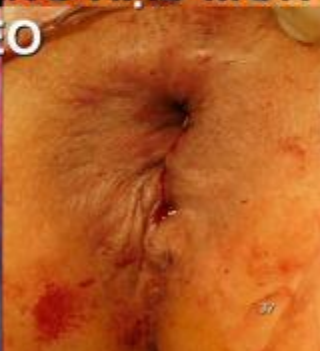
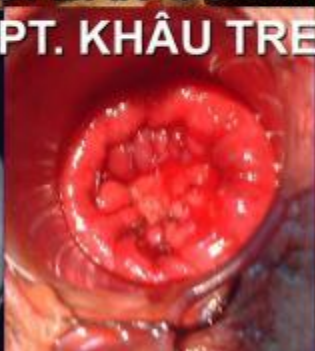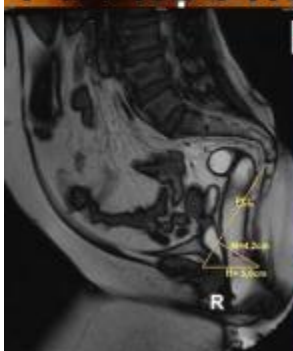



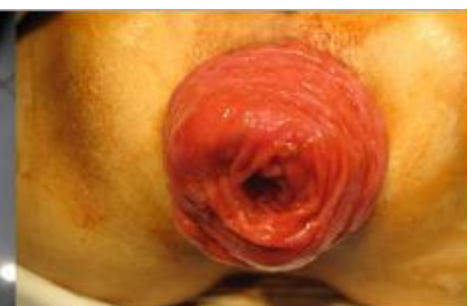
**PT. PHỤC HỒI BÀN CƠ NÂNG HẬU MÔN
PT. KHÂU TREO**



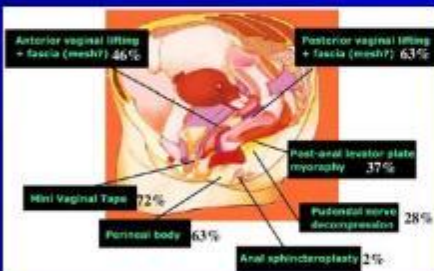
PT. SA TRỰC TRÀNG



PHẪU THUẬT ĐIỀU TRỊ CÁC KHIÊM KHUYẾT CƠ BẢN CỦA NGÀNH SẢN CHẬU NỮ (BỆNH VIỆN TRIỀU AN)

Jacques Beco (2007)

Nguyễn Trung Vinh (2010)



1/ PT. TÁI TẠO THÀNH TRƯỚC ÂM ĐẠO CỐ / KHÔNG ĐẠT MẠNH GHÉP

2/ PT. TÁI TẠO THÀNH SAU ÂM ĐẠO CỐ / KHÔNG ĐẠT MẠNH GHÉP

3/ PT. PHỤC HỒI PHỨC HỢP DÂY CHÂNG CHÍNH - TỬ CUNG CÙNG

4/ PT. PHỤC HỒI NÚT SẢN CHẬU

5/ PT. TÁI TẠO HỆ CƠ THẤT

6/ PT. PHỤC HỒI BÀN NÂNG HM

7/ PT. KHÂU TREO



CẢM ƠN !!!