

Nhận xét 24 trường hợp chữa trên sẹo mổ lấy thai tại bệnh viện Phụ Sản Hà Nội 2009

**Tiến sỹ - bác sỹ CKII Nguyễn Huy Bạo
Thạc sỹ - bác sỹ Diêm thị Thanh Thủy**

Đặt vấn đề

- **2008 BVPSHN tiếp nhận 12 tr.h chảy máu sau nạo hút thai, đặc điểm:**
 - Thai < 9 tuần
 - Tiền sử mổ đẻ cũ
 - SÂ: khối âm vang hỗn hợp 4 – 10cm, ngang sọ mổ đẻ cũ
- **10/12 phẫu thuật:**
 - 4 cắt tử cung bán phần
 - 6 cắt lọc khâu bảo tồn
- **Ghi nhận phẫu thuật: vùng vết mổ đẻ cũ giãn mỏng, tăng sinh mạch máu, dính, đẩy lồi về phía bàng quang**
- **Giải phẫu bệnh: tổ chức rau thai**
- **Thai lạc chỗ trên sọ mổ đẻ cũ - Ectopic Pregnancy Cesarean scar (EPCs)**

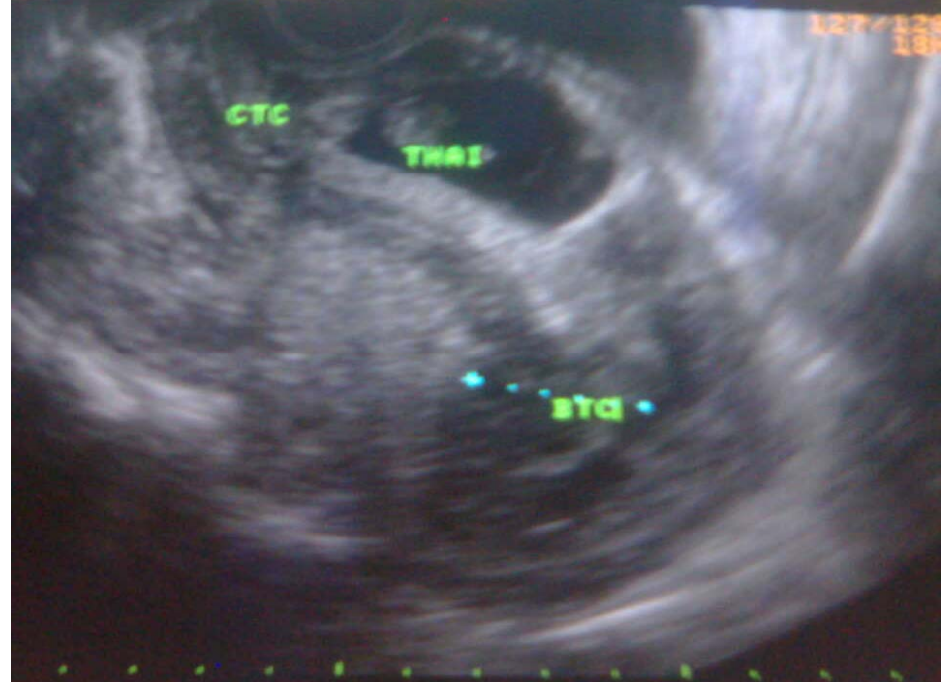Mục tiêu

- **Chẩn đoán sớm EPCs?**
- **Hướng xử trí thích hợp EPCs?**

Tổng quan EPCs

- **Thể hiếm gặp của chửa ngoài tử cung**
- **Tăng cùng sự gia tăng của mỡ đẻ**
- **Chẩn đoán dựa vào siêu âm:**
 - BTC và ống CTC không túi thai (đường niêm mạc liên tục)
 - Túi thai nằm lọt vào ngang vùng sẹo mỡ đẻ cũ, lùi về BQ
- **Chưa có phương pháp điều trị tối ưu:**
 - Nội khoa: MTX (tại chỗ, toàn thân, phối hợp)
 - Ngoại khoa: hút thai, nội soi, mổ mở
- **Theo dõi sau điều trị:**
 - β hCG
 - SÂ: khối âm hỗn hợp ngang vùng sẹo mỡ đẻ cũ
- **Biến chứng cao**
- **Nghiên cứu: ít**

PHU SAN : No 13 : 26Y 26-05-20
HOI : NGUYEN T HONG : F 09:35:0



035 C6

PHU: 00

Đối tượng và phương pháp NC

- ĐTNC: 24 trường hợp EPCs tại BVPSHN 2009
- PPNC: mô tả cắt ngang

Kết quả

- **Tuổi:** từ 26 đến 45 tuổi. Hay gặp từ 31- 35 tuổi
- **Số lần mổ đẻ:** 1 lần: 9 ca, Từ 2 lần trở lên: 15 ca
- **Lần mổ đẻ gần nhất:** 5 tháng - 8 năm
- **Triệu chứng lâm sàng: nghèo nàn**
 - Không triệu chứng: 8/24
 - Ra máu âm đạo ít: 13/24
 - Đau hạ vị: 3/24
 - Băng huyết: 3/24
- **Tuổi thai (SÂ):** 4 - 11 tuần
- **Số lần SÂ đến khi phát hiện EPCs:**
1 lần: 10/24; 2 lần: 4 /24; >3 lần: 10/24
 - Phụ thuộc: đường SÂ, kỹ năng

Kết quả các phương pháp xử trí

Phương pháp	Thành công	Thất bại	Tổng
Theo dõi đơn thuần	1	0	1
MTX phối hợp	2	1	3
Hút thai đơn thuần	8	2	10
Hút thai + MTX	5	0	5
Mổ lấy khối chứa	5	0	5
Tổng	21	3	24

Hút thai - Siêu âm

Hút thai Siêu âm	Thành công	Thất bại
Túi thai đẩy lùi về phía BQ	0	2
Túi thai xa đường niêm mạc BTC	0	1
Túi thai sát đường niêm mạc BTC	8	0
Mạch máu tang sinh	3	1

Kết luận

- **Chẩn đoán dựa chủ yếu trên siêu âm**
- **Xử trí và tiên lượng:**
 - Tuổi thai
 - Vị trí túi thai so với đường niêm mạc buồng tử cung
 - Doppler tăng sinh mạch
 - β hCG

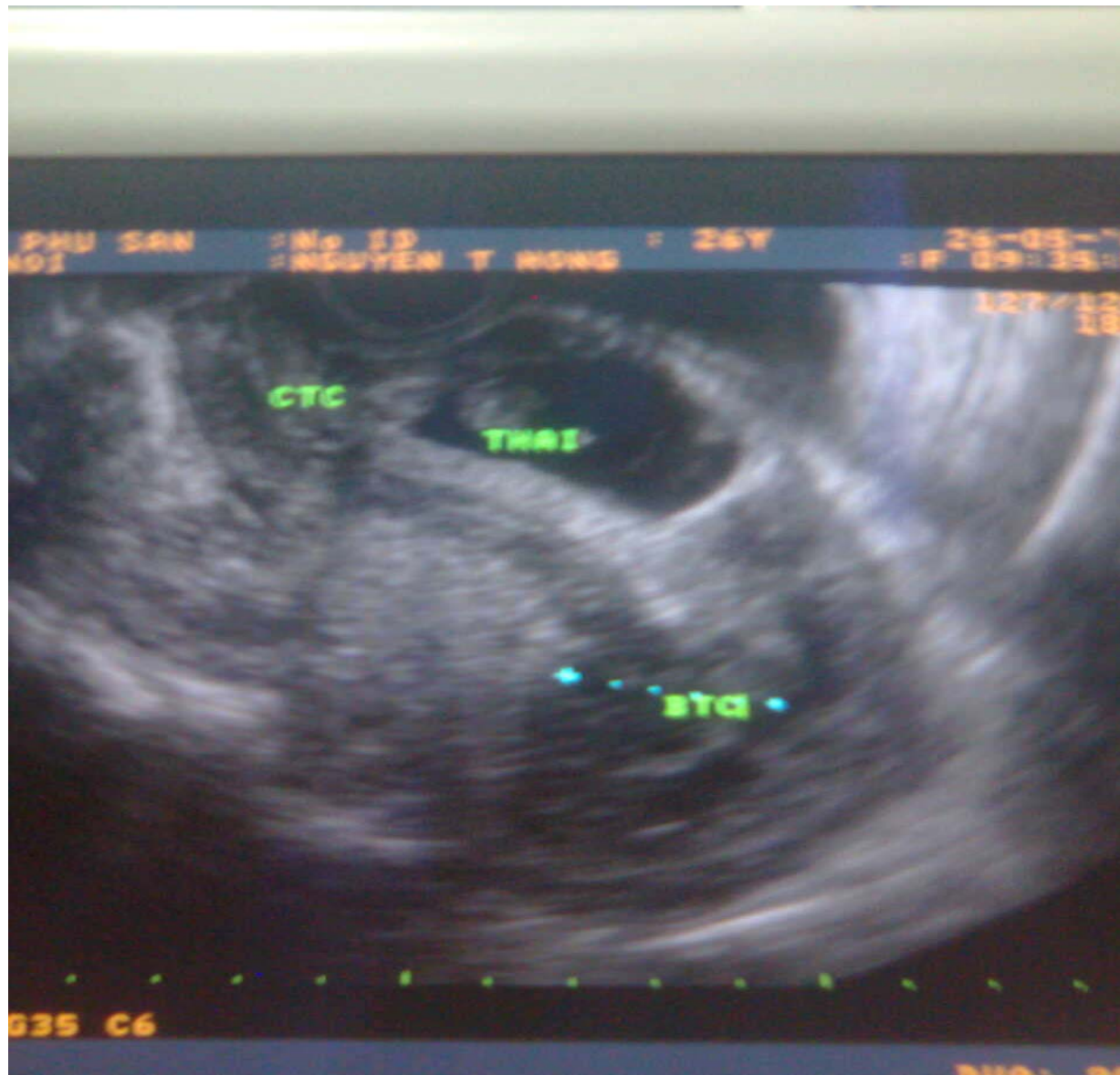Gợi ý chỉ định

- **Chỉ định hút thai đơn thuần hoặc kết hợp MTX:**
 - Tuổi thai siêu âm **4 - 8 tuần**
 - Vị trí túi thai gần đường niêm mạc buồng tử cung
 - Doppler: ít tăng sinh mạch
- **Chỉ định MTX kết hợp:**
 - Tuổi thai siêu âm **4 - 6 tuần**
 - Vị trí túi thai xa đường niêm mạc buồng tử cung
 - Doppler: tăng sinh mạch nhiều
- **Mổ lấy túi thai, bảo tồn TC**
 - Tuổi thai trên 8 tuần
 - Túi thai đẩy lùi nhiều về phía BQ
 - Doppler nhiều mạch tăng sinh cả về phía BQ
 - Túi cùng Douglas có dịch
 - Shock

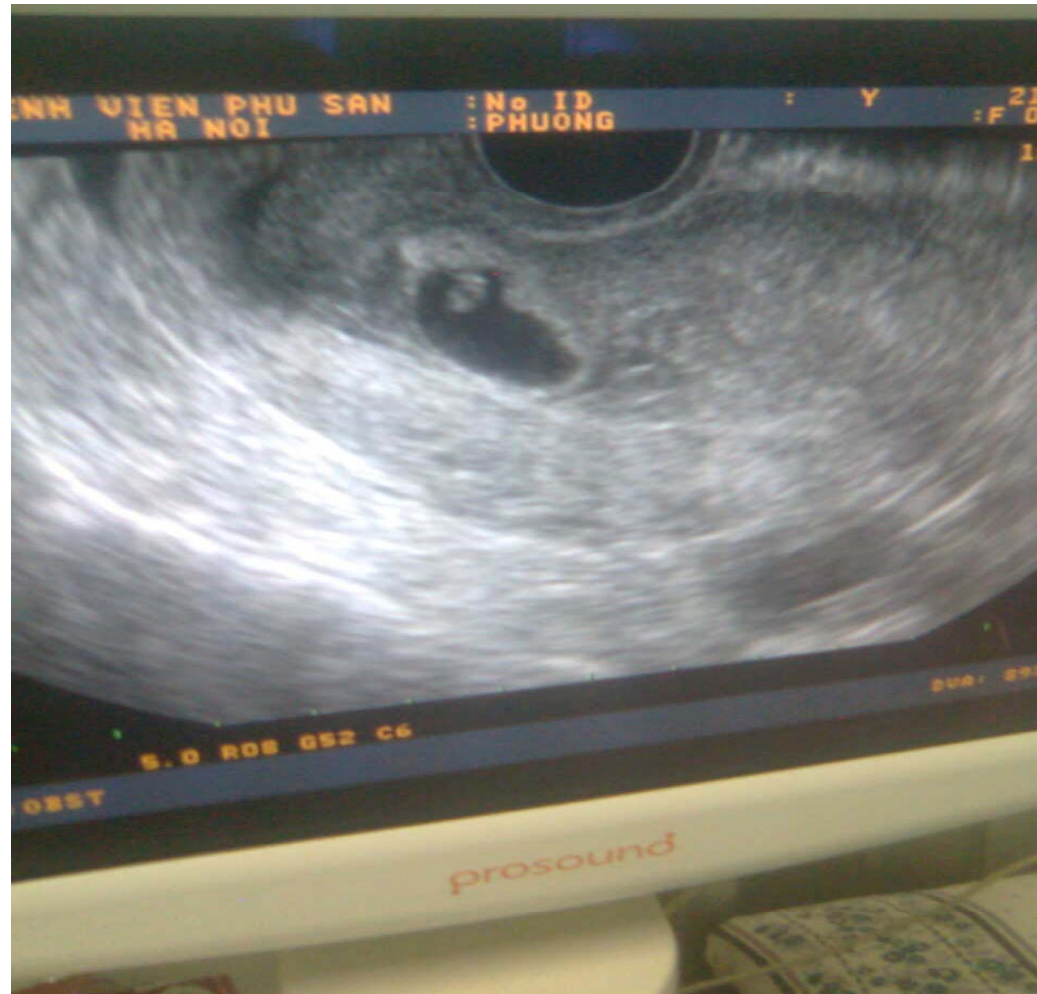Kiến nghị

- **Cần thêm các nghiên cứu:**
 - Tìm phương pháp điều trị thích hợp
 - Nguyên nhân?
- **Khuyến cáo rộng:**
 - Phát hiện sớm
 - Xử trí hoặc chuyển tuyến kịp thời

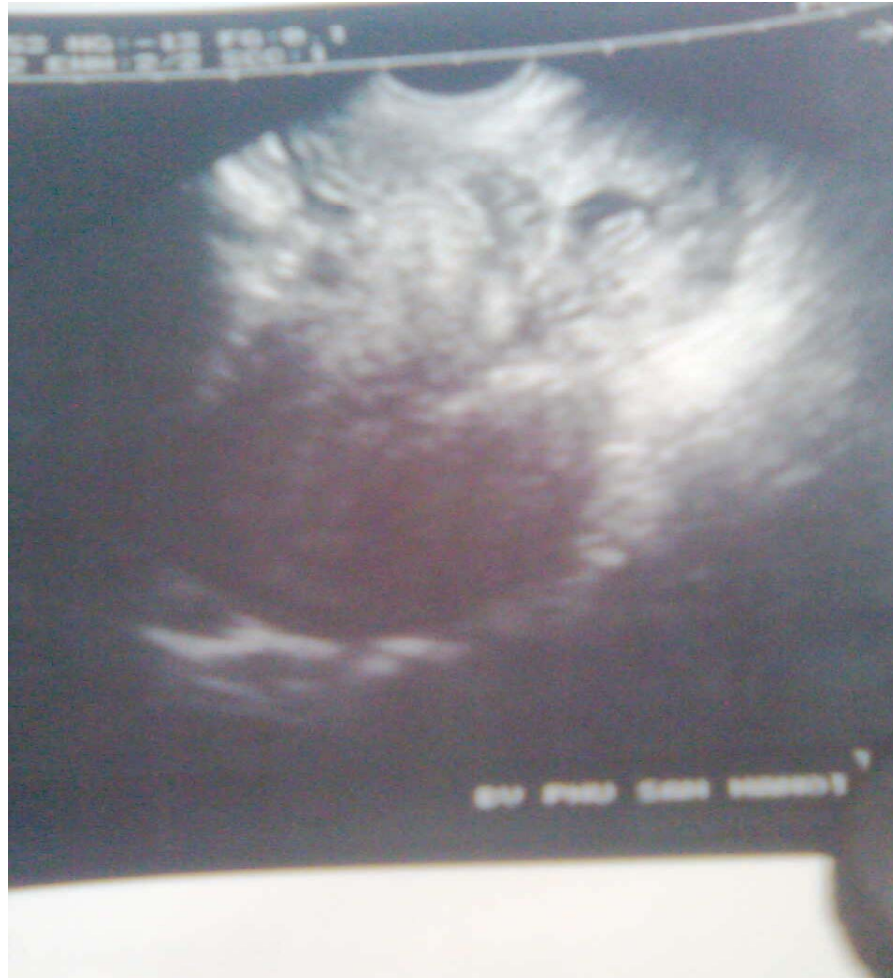Túi thai đẩy về phía bàng quang



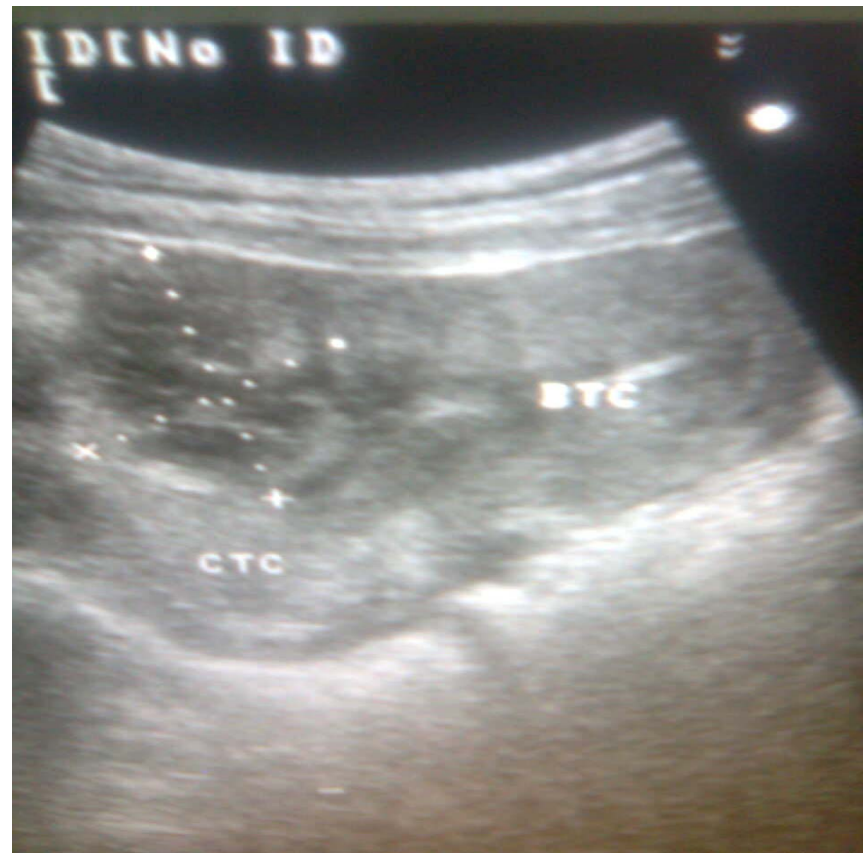Túi thai sát niêm mạc tử cung



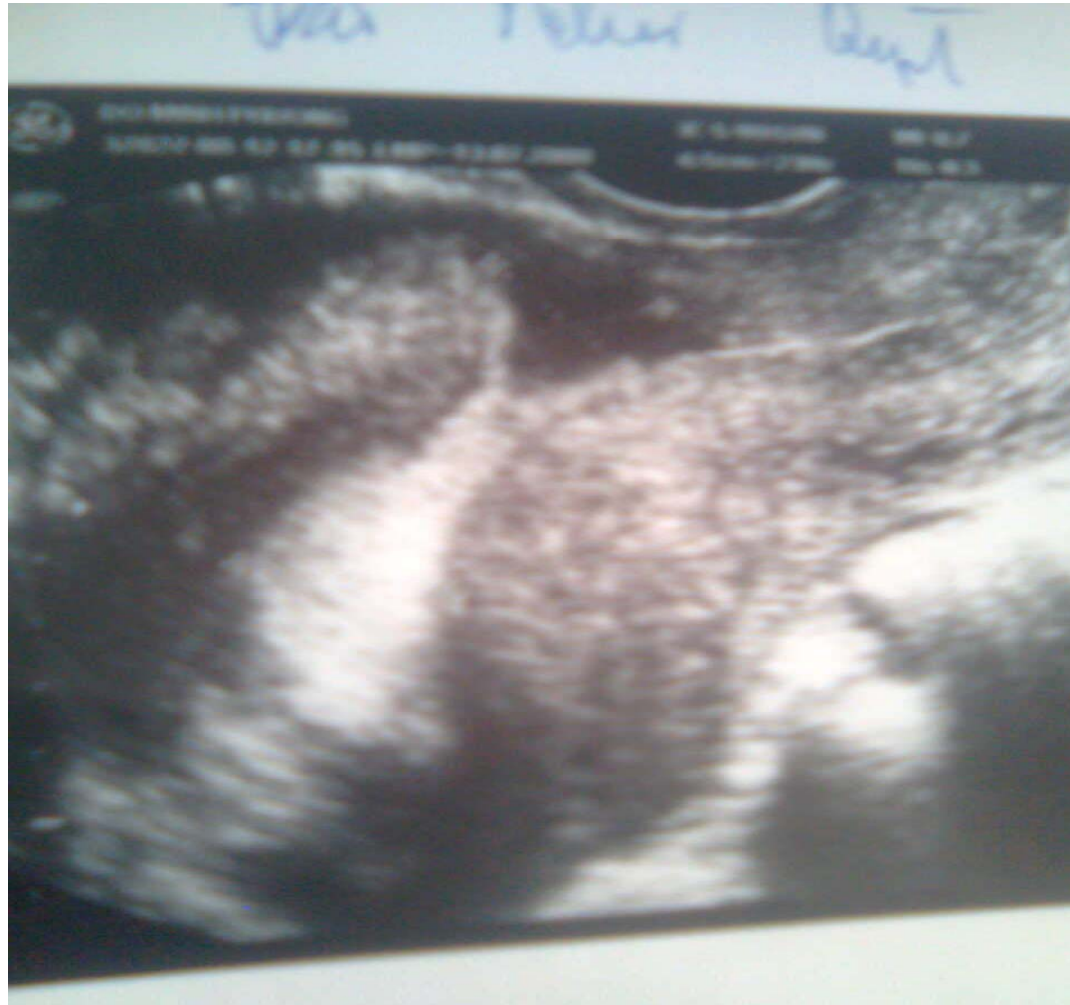Túi thai cách xa niêm mạc tử cung



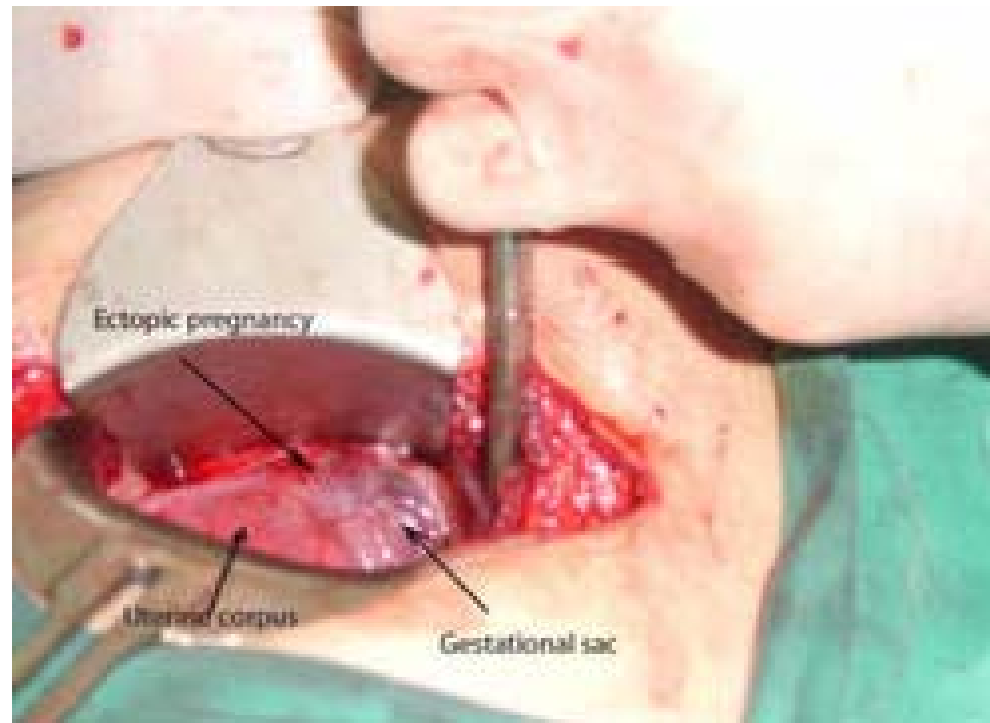
Khối âm vang hỗn hợp tại sẹo mổ cũ sau hút thai



Sẹo mổ cũ sau hút thai 8 tuần



Phẫu thuật mở lấy khối chứa



Xin chân thành cảm ơn