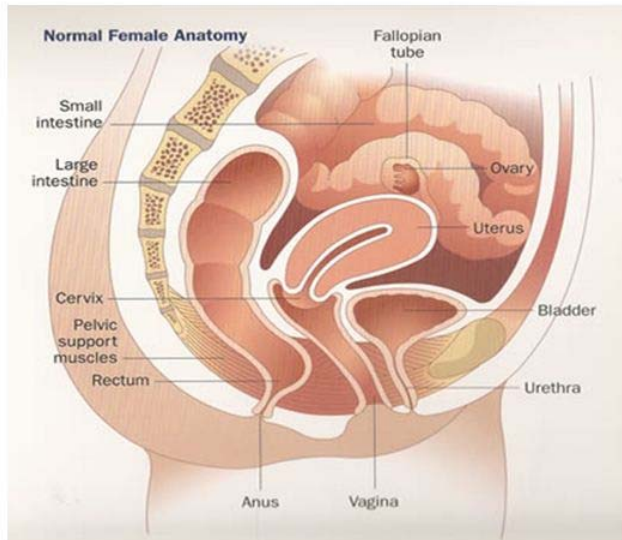


Sa Sinh Dục

Pelvic Organs Prolapse

Chuẩn đoán lâm sàng

Hồ thi Ánh Nguyệt, M.D. FACOG
Sân Phụ Khoa
Kaiser Permanente Bellflower



Sa Sinh Dục
Pelvic Organs Prolapse

Sa thành trước âm đạo : bàng quang,
niệu đạo (cystocele)

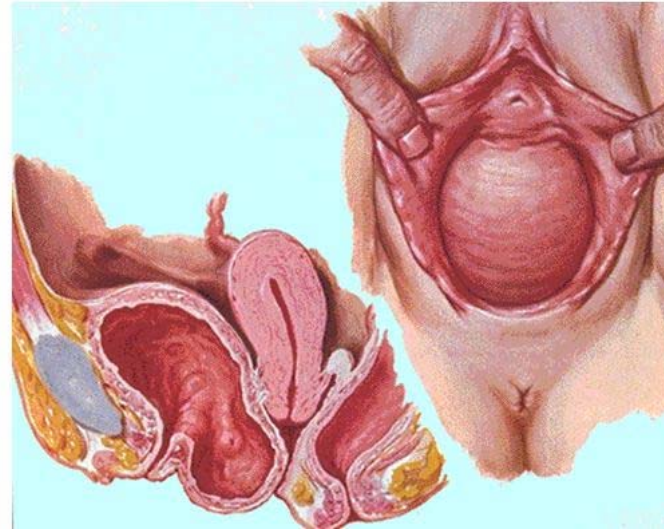
Sa thành sau âm đạo: trực tràng , ruột
non (rectocele, enterocele)

Sa tử cung, cổ tử cung

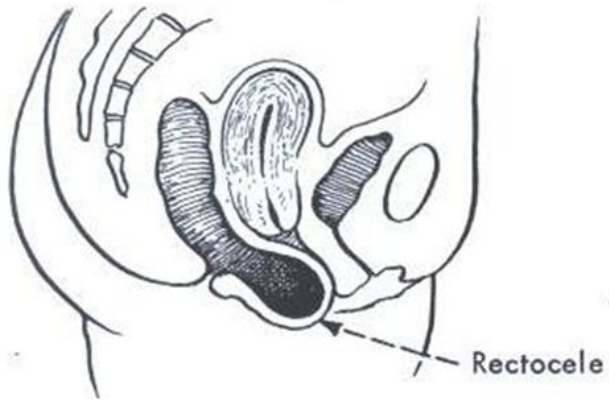
Sa mồm âm đạo (vagina cuff prolapse)

Sa Sinh Dục

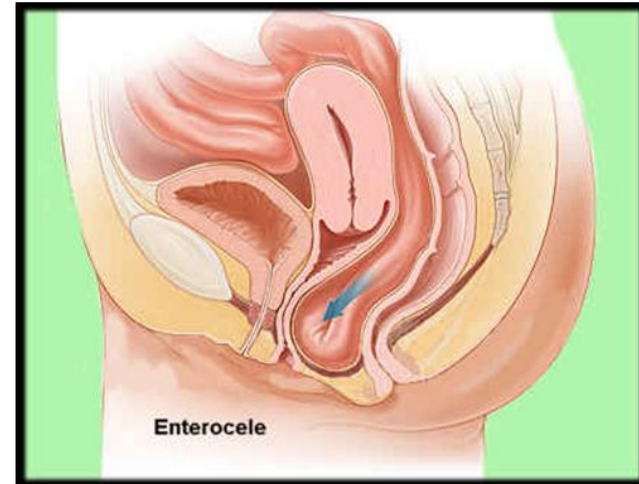
Sa thành trước âm đạo / bàng quang



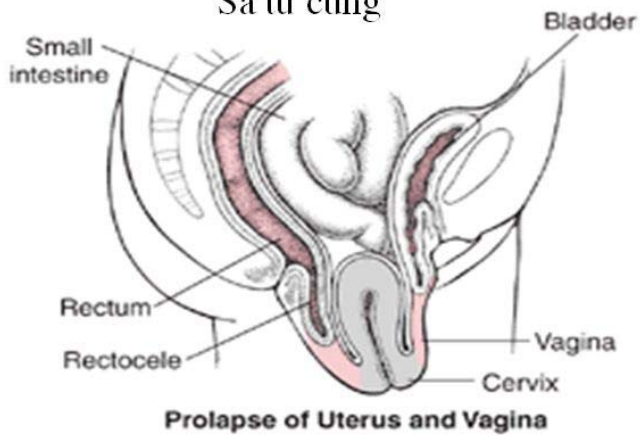
Sa Sinh Dục
Sa thành sau âm đạo/ sa trực tràng



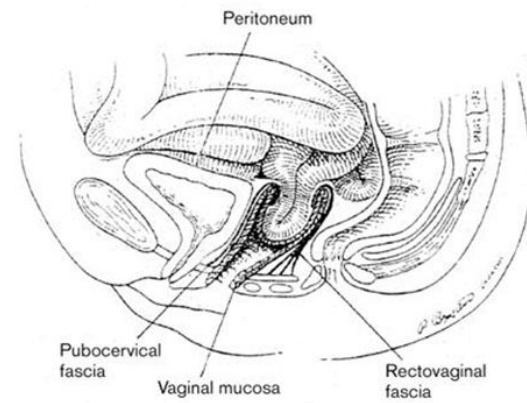
Sa Sinh Dục
Sa thành sau âm đạo / sa ruột non



Sa Sinh Dục
Sa tử cung

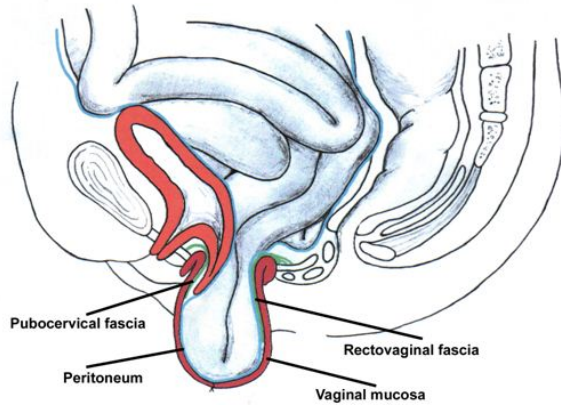


Sa Sinh Dục
Sa mồm âm đạo (vagina cuff prolapse)



Sa Sinh Dục

Sa mồm âm đạo (vagina cuff prolapse)



Sa Sinh Dục

Triệu chứng lâm sàng

Tùy theo bộ phận bị sa và độ sa nặng nhẹ

Đa số BN bị sa sinh dục nhẹ không có triệu chứng gì

Khi bị sa sinh dục nhiều BN sẽ cảm thấy có một cục lồi ra khỏi âm đạo và thêm những triệu chứng liên hệ tới bộ phận bị sa như bàng quang, trực tràng.

Sa Sinh Dục

Pelvic Organs Prolapse

Nguyên nhân :

- Di truyền, Chủng tộc (người da trắng bị nhiều hơn Á Đông và người Phi Châu)
- Sinh nở, em bé lớn
- Công việc làm nặng nhọc
- Tuổi tác
- Thiếu Estrogen – sau thời kỳ tắt kinh
- Mập phì
- Tăng áp suất bụng mãn tính (táo bón, ho kinh niên)
- Phẫu thuật (cắt tử cung toàn phần)

Sa Sinh Dục

Triệu chứng lâm sàng – bàng quang

Rất nhiều BN bị sa sinh dục cũng bị TKTC

TKTC khi bị áp lực – khi bàng quang càng bị sa xuống, cổ bàng quang/niệu đạo bị gấp, BN lại hết bị triệu chứng này.

Tiểu gấp

Đi tiểu nhiều lần

Không đi ra hết nước tiểu được

Đi tiểu rỉ rỉ thay vì ra một giòng mạnh

Hay bị nhiễm trùng đường tiểu

Sa Sinh Dục

Triệu chứng lâm sàng – trực tràng

- Đau lưng
- Không đi đại tiện hết được, có khi BN phải dùng ngón tay đẩy cục lồi vào bên trong mới đại tiện được
- Táo bón
- Không kiểm soát trung tiện được

Sa Sinh Dục

Triệu chứng lâm sàng

Nhìn thấy, cảm thấy một cục nhô ra khỏi âm đạo
Đi đứng khó khăn vì có một vật giữa hai chân
Đau đốn, khó chịu vì cục nhô cọ xát vào đùi hay quần.
Ra nhiều huyết trắng

Sa Sinh Dục

Triệu chứng lâm sàng – giao hợp

Âm đạo bị rộng, không có cảm giác Dương vật không vào âm đạo được
Bị đau hay chảy máu khi giao hợp

Sa Sinh Dục

Lượng Định lâm sàng

BỆNH SỬ:

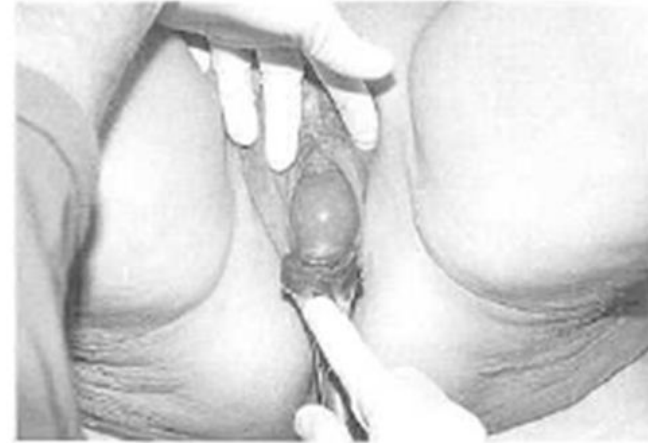- Triệu chứng gì
- Bao lâu?
- Có gây nhiều phiền toái trong đời sống?
- Có muốn trị liệu bằng phẫu thuật, vòng nâng pessary, thuốc estrogen hay tập cơ nâng sàn chậu

Sa Sinh Dục Lượng Định lâm sàng

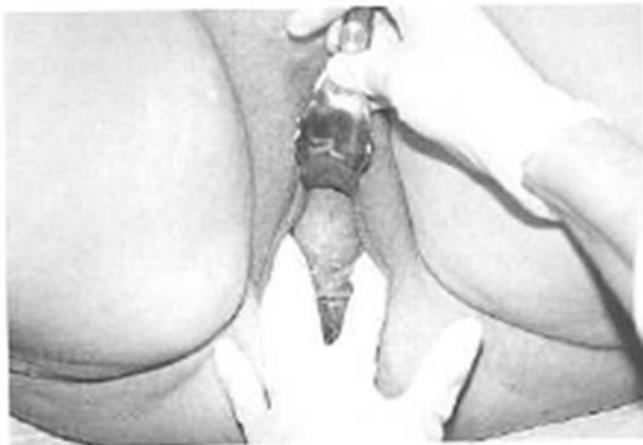TIỀN SỬ:

- Bệnh nội khoa: (cao áp huyết, tiểu đường ...)
- Phẫu thuật
- Sản khoa
- Các loại thuốc đang uống
- Thói quen (rượu, thuốc lá, ma túy)
- Nghề nghiệp (phải khiêng vác, đẩy vật nặng ...)

Sa Sinh Dục Lượng Định lâm sàng



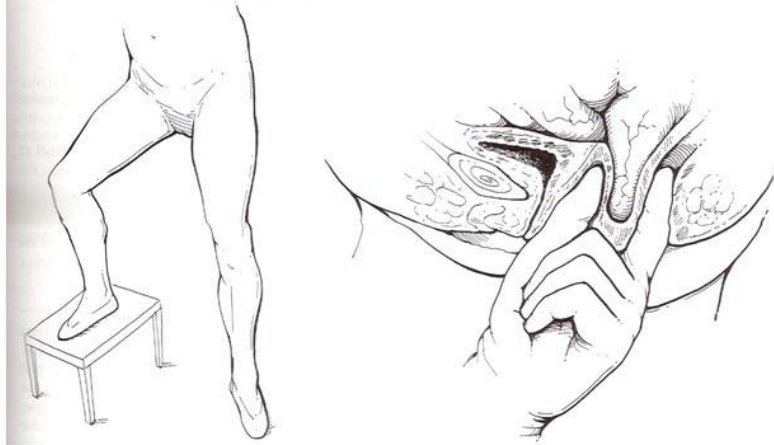
Sa Sinh Dục Lượng Định lâm sàng



Sa Sinh Dục Lượng Định lâm sàng

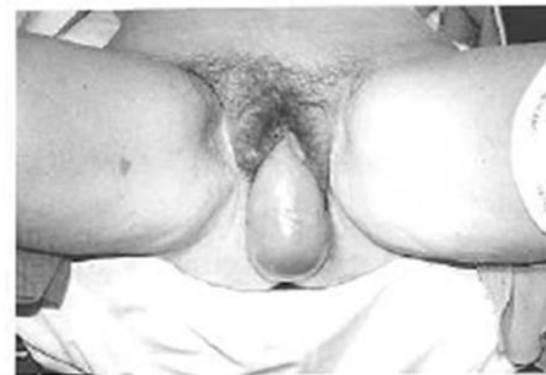

Figure 20.19 Standing examination of the patient to detect the extent of pelvic organ prolapse. An enterocele is detected during a standing rectovaginal examination by palpating the small bowel between the thumb and index finger.



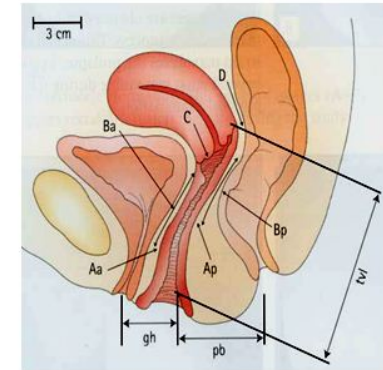
Prolapse classifications

Phân loại sa sinh dục

Hệ thống Baden-Walker

- Grade 0: bình thường
- Grade 1: Sa nửa đường tới màng trinh
- Grade 2: Sa tới màng trinh
- Grade 3: Sa nửa đường quá màng trinh
- Grade 4: Sa tối đa ra ngoài

Hệ thống POPQ

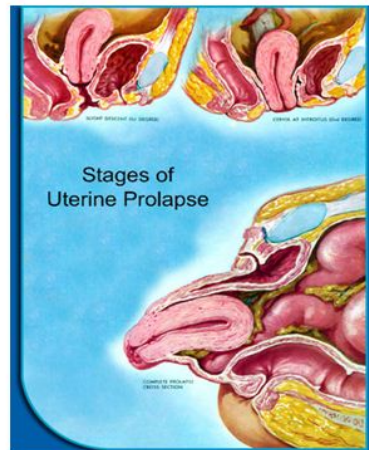


Prolapse classifications

Phân loại sa sinh dục

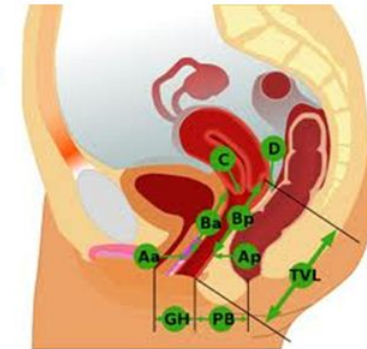
Hệ thống Baden-Walker

- Grade 0: bình thường
- Grade 1: Sa nửa đường tới màng trinh
- Grade 2: Sa tới màng trinh
- Grade 3: Sa nửa đường quá màng trinh
- Grade 4: Sa tối đa ra ngoài



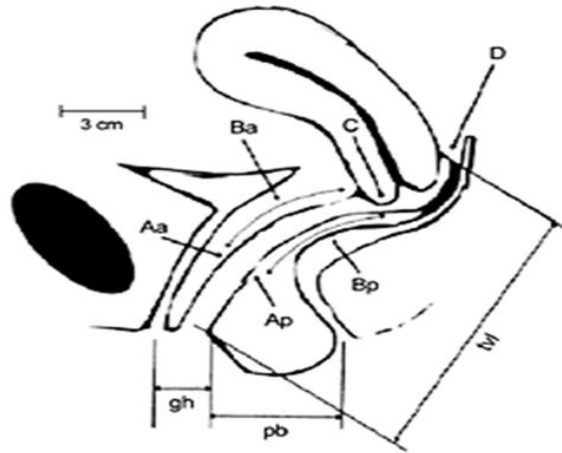
POPQ

- Hai điểm trước
Aa = 3 cm từ lỗ niệu đạo
Ba = điểm sa thấp nhất của ÂĐ trước
- Hai điểm sau
Ap = 3 cm từ màng trinh
Bp = điểm sa thấp nhất của ÂĐ sau
- Hai điểm cao
C = cổ tử cung hay mõm ÂĐ
D = túi cùng sau của ÂĐ
- Ba số đo



- gh = genital hiatus: từ lỗ niệu đạo đến phần sau màng trinh
- pb = perineal body: phần sau màng trinh đến trung tâm hậu môn
- tvL = total vaginal length: chiều dài sâu nhất của ÂĐ

Sa Sinh Dục
 Lượng Định lâm sàng – hệ thống POP Q

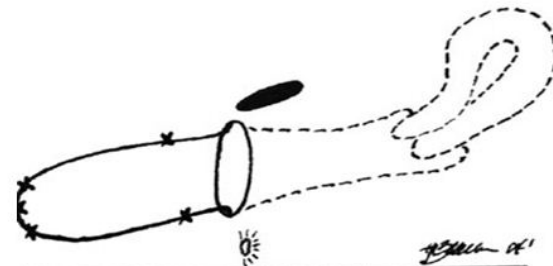


anterior wall Aa	anterior wall Ba	cervix or cuff C
genital hiatus gh	perineal body pb	total vaginal length tvl
posterior wall Ap	posterior wall Bp	posterior fornix D

Sa Sinh Dục
 Lượng Định lâm sàng – hệ thống POP Q

Tử cung bình thường không bị sa

- Aa - 3 cm
- Ba - 3 cm
- C - 8 cm
- GH 5 cm
- PB 3 cm
- TVL 9 cm
- Ap - 3 cm
- Bp - 3 cm
- D - 9cm



+ 3 Aa	+ 8 Ba	+ 8 C
4 Gh	1.5 Pb	8 Tvl
+ 3 Ap	+ 8 Bp	- D

POPQ STAGING

Medscape® www.medscape.com	
Stage 0	No prolapse (the apex can descend as far as 2 cm relative to the total vaginal length).
Stage 1	The most distal portion of the prolapse descends to a point greater than 1 cm above the hymen.
Stage 2	Maximal extent of the prolapse is within 1 cm of the hymen (outside or inside the vagina).
Stage 3	Prolapse extends more than 1 cm beyond the hymen but no more than within 2 cm of the total vaginal length.
Stage 4	Complete eversion, or extension to within 2 cm of the total vaginal length.

Source: Urol Nurs © 2008 Society of Urologic Nurses and Associates

- Stage 0: không có bị sa
- Stage I: < -1 cm, bị sa đến 1 cm trên màng trinh
- Stage II: > -1 nhưng $< +1$ cm, bị sa từ 1 cm trên màng trinh đến 1 cm ngoài màng trinh
- Stage III: $> +1$ nhưng $< +(TVL - 2)$, bị sa ra ngoài màng trinh hơn 1 cm nhưng ít hơn chiều dài ÂĐ 2 cm
- Stage IV: $> +(TVL - 2)$, sa gần hết chiều dài ÂĐ ra ngoài

Sa Sinh Dục Lượng Định lâm sàng

CẦN PHẢI KHÁM BÀNG QUANG ĐỂ XEM BN CÓ BỊ TKTC HAY KHÔNG, MẶC DÙ BN CÓ THAN PHIỀN LÀ BỊ TKTC HAY KHÔNG

NẾU BN BỊ SA TỬ CUNG/MỖM ÂĐ THÌ NHỚ ĐẨY TC/ÂĐ VÀO BÊN TRONG TRƯỚC KHI KHÁM BQ

Sa Sinh Dục Lượng Định lâm sàng

Khám cơ sàn chậu

Khám cơ hậu môn

Khám thần kinh

- cảm giác vùng âm hộ

- phản xạ hậu môn

- đi đứng

- phản xạ đầu gối

CHUẨN ĐOÁN

- ___ Sa sinh dục : cổ tử cung/ âm đạo/ bàng quang/ trực tràng/ ruột non
(Prolapse of cervix/ vagina/ cystocele/ rectocele/ enterocele)
- ___ Tiểu không tự chủ : khi bị áp lực/ bị tiểu gấp/ cả hai
(stress urinary incontinence/ urge incontinence/ mixed incontinence)
- ___ Bàng quang năng động quá mức (overactive bladder)
- ___ Nhiễm trùng đường tiết niệu
- ___ Âm đạo bị teo khô (atrophic vaginitis)

ĐIỀU TRỊ

- ___ Huấn luyện bàng quang : tập đi tiểu điều đặn mỗi ___ giờ
- ___ Tập cơ nâng sàn chậu (Pelvic floor muscle exercise/ Kegal exercise)
- ___ Kem Estrogen trong âm đạo
- ___ Thuốc kháng sinh _____
- ___ Ditropan XL 5mg/10mg/15mg/20mg mỗi ngày ___ Detrol LA 4 mg mỗi ngày
- ___ Hướng dẫn về cách ăn uống
- ___ Vòng nâng
- ___ Phẫu thuật : Bàng quang _____
 - Thỉnh trước âm đạo _____
 - Tử cung _____
 - Mềm âm đạo _____
 - Thỉnh sau âm đạo _____
 - Phần sinh môn _____
- ___ Giới thiệu đến bác sĩ/ bệnh viện chuyên môn về niệu phụ khoa

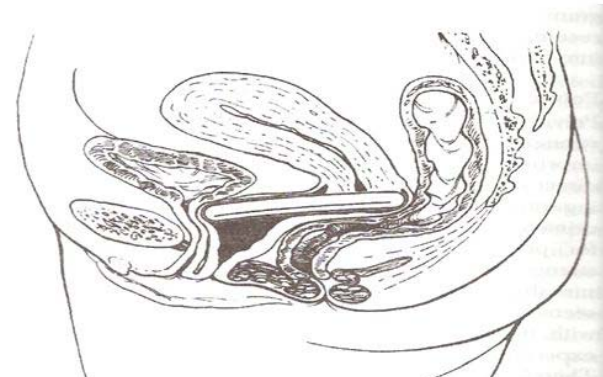

Fig. 6. Ring pessary without support in place; patient with cervix and uterus. Note that the pessary rests at the level of the bladder neck anteriorly and behind the cervix posteriorly. Reprinted from Weber AM, Brubaker L, Schaffer J, Togli MR. Office urogynecology: practical pathways in obstetrics & gynecology. 1st ed. New York (NY): McGraw-Hill; 2004. Reproduced with permission of The McGraw-Hill Companies.
Weber. Pelvic Organ Prolapse. Obstet Gynecol 2005.

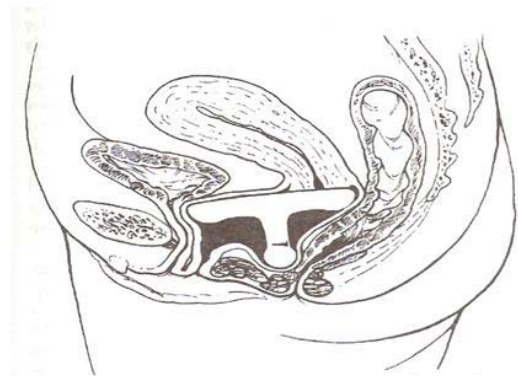


Fig. 7. Gellhorn pessary in place; patient with cervix and uterus. Note that the disk of the Gellhorn pessary rests at the level of the bladder neck anteriorly, and behind the cervix posteriorly (similar to the position of a ring pessary) and that the knob rests behind the perineal body. Reprinted from Weber AM, Brubaker L, Schaffer J, Togli MR. Office urogynecology: practical pathways in obstetrics & gynecology. 1st ed. New York (NY): McGraw-Hill; 2004. Reproduced with permission of The McGraw-Hill Companies.
Weber. Pelvic Organ Prolapse. Obstet Gynecol 2005.