

VAI TRÒ CỦA NHỮ ẢNH VÀ SIÊU ÂM TRONG CHẨN ĐOÁN BỆNH LÝ TUYẾN VÚ

BS HÀ TỐ NGUYỄN
BS BÙI THỊ HỒNG NGÀ
BS TRƯƠNG NGỌC TIẾN
BV TƯ DŨ
NĂM 2005

NỘI DUNG

1. Ung thư vú
2. Giải phẫu học tuyến vú
3. Đau vú
4. Tiết dịch vú
5. Siêu âm vú
6. Nhũ ảnh
7. Kết luận

MỞ ĐẦU

- Ung thư vú là một trong hai loại ung thư đứng hàng đầu ở phụ nữ Việt nam.
- Tỷ lệ tử vong của bệnh chiếm hàng đầu trong các loại ung thư ở nữ giới.
- Phát hiện và điều trị bệnh ở giai đoạn sớm là phương pháp duy nhất giúp cải thiện tiên lượng bệnh.

UNG THƯ VÚ GIAI ĐOẠN SỚM

- Định nghĩa bệnh học: khi màng đáy chưa bị phá hủy
- Định nghĩa lâm sàng: khối u $dk < 2cm$ và không có hạch nách
- Định nghĩa X-quang: chưa vào kích thước khối u (chưa có sự nhất trí)
- Năm 1969, theo Gallager & Martin: K vú giai đoạn sớm là ung thư tại chỗ (in situ) hoặc ung thư xâm lấn có thể tích $< 5mm$

GIẢI PHẪU BÌNH THƯỜNG CỦA VÚ

- ♦ Vú phụ nữ trưởng thành không phải là 1 cơ quan cố cùng một khuôn mẫu mà thay đổi khác nhau tùy cơ thể của mỗi cá nhân:
- T hay đổi về hình dáng, kích thước
- T hay đổi theo tuổi, thay đổi theo từng thời kỳ của chu kỳ kinh

GIẢI PHẪU BÌNH THƯỜNG CỦA VÚ

- ♦ Có các giới hạn sau:
- P hân lớn không vượt quá phần trong và trên của cơ ngực lớn
- T rên : xương đòn
- Dưới : sườn thứ 7
- T rong : đường giữa
- N ngoài : bờ của cơ lưng rộng

GIẢI PHẪU BÌNH THƯỜNG CỦA VÚ

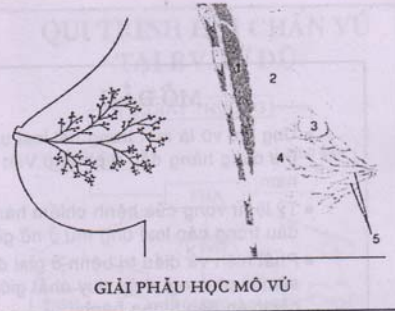
- ❖ Mô tuyến vú được bao bọc bởi lớp cân mạc, có lớp mỡ bao quanh cân
- ❖ Trong lớp cân mạc mô tuyến vú mỗi bên chia thành 15-20 thùy, phân bố theo hình nan hoa
- ❖ Mỗi thùy gồm 1 ống chính đồ và 0 núm vú

GIẢI PHẪU BÌNH THƯỜNG CỦA VÚ

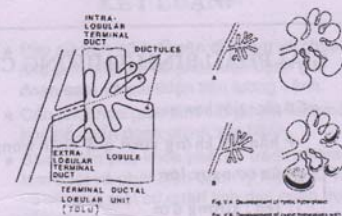
- ❖ Mỗi ống chính phân nhánh nhiều lần và tận cùng bằng đơn vị tiểu thùy ống tận (TDLV: Terminal Ductolobular unit)
- ❖ TDLV là đơn vị chức năng quan trọng nhất, là nơi xuất phát hầu hết các tổn thương vú
- ❖ Mỗi TDLV: gồm ống tận trong tiểu thùy và tiểu quản tận (Acini)

DÂY CHẰNG COOPER LÀ GÌ?

- ❖ Các dải sợi mô liên kết chạy xuyên qua lớp mỡ từ cân ra da hoặc vào trong cơ thành ngực, gọi là dây chằng Cooper
- ❖ Dây chằng Cooper có nhiệm vụ nâng đỡ vú, tuổi lớn dây chằng này dần - sa vú
- ❖ Sự xâm nhập K và o tới dây chằng này - vú ngắn lại và co rút



GIẢI PHẪU HỌC MÔ VÚ



GIẢI PHẪU HỌC MÔ VÚ

ĐAU VÚ

Bệnh nhân rất thường đến khám vì đau vú, có rất nhiều nguyên nhân từ bệnh vú thật đến đau do bệnh tim, phổi, thành ngực.....

Cường Estrogen, thiếu Progesteron.

STU MAMMARY

Những giá trị tương đối của trị liệu

CÁCH ĐIỀU TRỊ	CÓ TÁC DỤNG	CÓ THỂ KHÔNG TÁC DỤNG
Không có nội tiết tố		
• Trấn an BN	+	
• Áo ngực thích hợp	+	
• Thuốc lợi tiểu	+	
• Kháng viêm Nonsteroid	+	
• Giảm cân		-
• Kiêng Cafe		-
• Chất mỡ		-
• Vitamin		-

STU MAMMARY

Những giá trị tương đối của trị liệu

CÁCH ĐIỀU TRỊ	CÓ TÁC DỤNG
Có nội tiết tố	
• Thuốc ngừa thai uống	++
• Progesteron	+
• Androgen	+++
• Anti-Prolactin	++
• Kháng Estrogen	+++
• Chất đồng vận LH-RH	Cần quá sớm để biết hiệu quả

TIẾT DỊCH Ở NÚM VÚ BẤT THƯỜNG (NIPPLE DISCHARGE)

- Loại tiết dịch thường gặp nhất là tiết dịch sữa (màu đục, không dính) : có thể là một sinh trạng sinh lý như con bú hoặc do kích thích núm vú bằng cơ học.
- Cả nam lẫn nữ có thể có tiết dịch trong suốt tuổi dậy thì
- Những thuốc kích thích tiết prolactin, có tính chất của Es hoặc ảnh hưởng đến trục dưới đồi tuyến yên đều có thể gây ra tiết sữa. Và thường ảnh hưởng đến 2 vú kèm tiết ra từ nhiều ống

CHỈ ĐỊNH SIÊU ÂM VÚ

- Loại thứ 2 là tiết dịch ống ảnh hưởng nhiều màu, thay đổi từ màu kem sang màu vàng, xanh lục, nâu hoặc đen có thể dính, 1 hoặc 2 bên vú, liên quan đến nhiều ống tuyến vú.
- Hiếm khi liên quan đến bệnh lý ác tính. Nếu do nhiều ống tuyến vú, không cần kiểm tra tiếp trừ khi bệnh nhân quá lo lắng

ĐIỀU KIỆN

- Loại thứ 3 ít gặp nhất, tiết thanh dịch hoặc tiết dịch máu.
- Xảy ra ở 1 bên và chỉ ở 1 ống tuyến vú.
- Những trường hợp tiết dịch máu của thai kỳ ở TCN2 khi mô vú tăng sinh nhanh, một số ống tuyến vú ở lớp dưới bị hoại tử - là lành tính.
- Ung thư chỉ chiếm từ 10%-15%
- Nguyên nhân thường gặp nhất u nhú

THAY ĐỔI SỰ BỐC (CYSTIC CHANGE)

Nguyên nhân của các loại tiết dịch vú

Dịch sữa	Dịch ống ảnh hưởng	Thanh dịch hay máu
Sinh lý : - Kích thích cơ học - Sau khi cho con bú	- Lạc chỗ ống tuyến vú - Nang tuyến vú	- Thai kỳ - Lạc chỗ ống tuyến vú
Thuốc : - Prolactin - Phenothiazine - Reserpine - Thuốc có estrogen - Thuốc phiện		- Sang thương ống tuyến vú tăng sản - U nhú tuyến vú - Ung thư vú
Bệnh lý : - u vùng dưới đồi - Tiết Prolactin lạc chỗ (K phổ biến)		

SIÊU ÂM

SIÊU ÂM VÚ

- SA là một phương pháp chẩn đoán bệnh phổ biến, chi phí thấp và an toàn.
- SA không có giá trị sàng lọc bệnh giai đoạn sớm, không giúp cải thiện tiên lượng bệnh.
- Tỷ lệ âm tính giả cao trong những trường hợp mô tuyến vú thoái triển mô.

CHỈ ĐỊNH SIÊU ÂM VÚ

- Khối u vú sờ được ở phụ nữ <35 tuổi
- Mô tuyến/ nhũ ảnh đặc
- Tổn thương không nhìn thấy được trên NA
- Đang có thai hoặc cho con bú
- Hướng dẫn sinh thiết hoặc chọc hút
- Hạch nách

Phân tích một tổn thương vú/SA

	Ác tính	Lành tính
Bờ	Không rõ	Rõ, trơn láng
Hội âm sau u	Bóng lưng	Không hoặc tăng âm
Mất đó echo	Gần như echo trống	Echo kém, đồng dạng, echo dày, tăng âm
Dạng echo	Không đồng dạng	Đồng dạng
T. Đối khi ép	Không	Biến dạng
Cao/Ngang	>1	<1

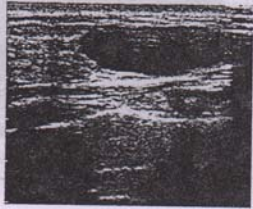THAY ĐỔI SỢI BỌC (FIBROCYSTIC CHANGE)

- Gồm những thay đổi lành tính của nhu mô tuyến và chỉ một số có đi kèm với tăng nguy cơ ung thư vú như: adenosis, sclerosing adenosis, epithelial hyperplasia, ...
- Thường không biểu hiện gì bất thường/LS
- Hoặc là khối u, mảng, vôi hóa vi thể và rất khó phân biệt giữa lành và ác tính.

NANG

- Do sự tích dịch tiết, kích thước thay đổi từ vi thể cho đến đại thể.
- Không gây TCLS hoặc một khối đau hoặc không
- SA: khối hình tròn hay oval, bờ đều, echo trống, tăng âm phía sau bướu.
- Không có tiềm năng ác tính
- Chỉ định chọc hút nang khi bệnh nhân lo lắng/đau
- Khảo sát TBH dịch nang khi nang phức tạp hoặc dịch máu.

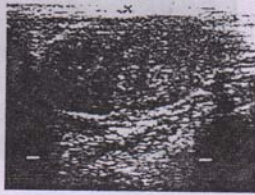Nang vú



BƯỚU SỢI TUYẾN

- Bướu lành hay gặp và ở tuổi trưởng thành
- Thường thoái triển theo thời gian, đặc biệt là giai đoạn sau mãn kinh.
- Đặc trưng/LS: khối chắc di động "breast mouse"
- SA: khối hình oval, $L/T < 1$, bờ đều, echo kém, có thể kèm với hoá đại thể trong bướu.
- Chẩn đoán xác định bằng chọc hút TB hoặc sinh thiết lõi.

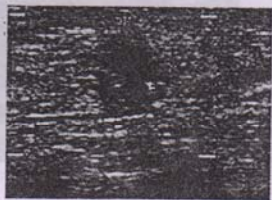Bướu sợi tuyến



RADIAL SCAR/COMPLEX SCLEROSING LESION

- Bệnh nguyên chưa rõ, thường được phát hiện tình cờ khi sinh thiết vú và kèm với TĐSB.
- Quan trọng vì nguy cơ tiến triển thành ung thư.
- SA: Khối bờ không đều, echo kém, gây co kéo xung quanh. Không thể phân biệt với ung thư.
- Chẩn đoán xác định bằng sinh thiết lõi hay phẫu thuật bóc u.

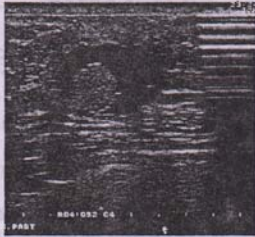
Radial scar



PAPILLOMA

- Khối u xuất phát từ ống tuyến chính và nằm trong lòng ống.
- Kích thước từ vài μm -cm.
- Gây tiết dịch máu vú hoặc khối u sau quảng vú
- Không có nguy cơ hoá ác
- SA: khối u hình tròn hoặc hình oval nằm gần quảng vú, echo kém, có bờ đều.

U NHÚ(PAPILLOMA)



Papilloma



BƯỚU DIỆP THỂ (PHYLLODES TUMOUR)

- Đa số lành nhưng 3%-12% bướu diệp thể ác tính.
- Phân biệt giữa BDT lành và ác nhiều khi không thể dựa vào LS, hình ảnh hoặc cả tế bào học.
- SA: Khối hình tròn hay oval, bờ đa cung đại thể hoặc vi thể, giới hạn rõ hoặc không rõ, echo kém, không gây xáo trộn cấu trúc quanh bướu.

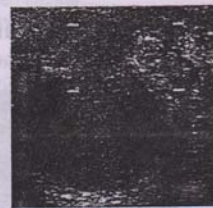Bướu diệp thể



BỌC SỮA

- Thường xảy ra ở phụ nữ đang cho con bú
- Trên lâm sàng là một khối chắc và nhạy đau.
- Siêu âm: khối echo kém đồng nhất, giới hạn rất rõ (có vỏ bao).
- Điều trị: Giảm đau, kháng viêm
- Phòng ngừa: vắt sạch sữa thừa sau khi cho bú.

Bọc sữa



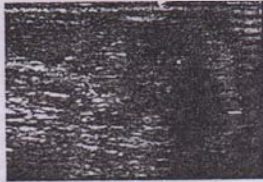UNG THƯ VÚ

- Ung thư tại chỗ (DCIS hoặc LCIS) thường chỉ biểu hiện với hoại vi thể nên chỉ được phát hiện trên NA
- Ung thư xâm lấn trên siêu âm là khối bờ không đều, echo rất kém gần như trống, có bóng lưng sau bướu hoặc bóng lưng một bên, xâm lấn cấu trúc xung quanh, co kéo núm vú và không thay đổi khi đè ép.
- Có thể kèm hạch nách.

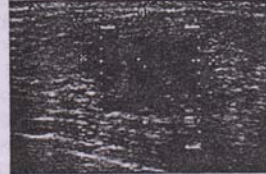Ung thư vú



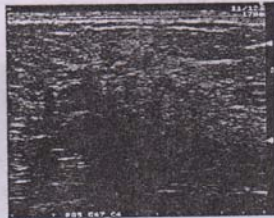Ung thư vú



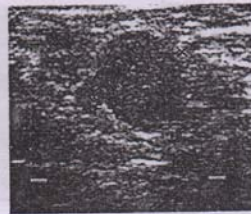Ung thư vú



K VÚ DẠNG LAN TOẢ



Hạch nách



NHỮ ẢNH

NHỮ ẢNH

- NA giúp phát hiện K vú giai đoạn sớm, nhiều năm trước khi có biểu hiện trên LS.
- Tỷ lệ tử vong của K vú giảm 30% ở nhóm có sàng lọc bằng NA.
- NA giúp định vị những tổn thương ung thư dạng vôi hoá để hướng dẫn cho phẫu thuật sinh thiết.
- Tuy nhiên, tỷ lệ âm tính giả của NA được báo cáo từ 5%-15%.
- NA chỉ mới được trang bị ở một số trung tâm tuyến trên và chưa thật sự phổ biến trong cộng đồng vì chi phí khá cao.

CHỈ ĐỊNH NHỮ ẢNH

- Có bất thường ở vú / PN >35 tuổi.
- Sàng lọc định kỳ mỗi hai năm cho PN >50 tuổi để tầm soát K vú giai đoạn sớm.

KẾT QUẢ NHỮ ẢNH

1. Không có bất thường
2. Tổn thương lành tính
3. Tổn thương có thể lành tính
4. Tổn thương có thể ác tính
5. Tổn thương ác tính

KỸ THUẬT CHỤP NHỮ ẢNH

- Tư thế nghiêng chéo
- (Medio-Lateral Oblique)

- KTV đứng sau BN, chính để bờ trên bàn chụp ngang với hố nách sau



KỸ THUẬT CHỤP NHỮ ẢNH

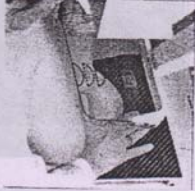- Tư thế nghiêng chéo
- (Medio-Lateral Oblique)

- Nghiêng BN 45 độ.
- Nâng tay BN để trên ghế bàn chụp.
- BN không dịch chuyển và thư giãn.



KỸ THUẬT CHỤP NHỮ ẢNH

- Tư thế nghiêng chéo
- (Medio-Lateral Oblique)
- Nắm toàn bộ vú trong lòng bàn tay và trải dài trên bàn chụp
- Vừa ép, vừa rút tay và vuốt thẳng da bị gấp.
- Ép mạnh đến khi da bị tái nhợt.



KỸ THUẬT CHỤP NHỮ ẢNH

- Phim thẳng.
- (Cranio-Caudal)
- BN đứng hướng mặt vào bàn chụp.
- Chính độ cao để bàn chụp ngang bàn tay đang nâng vú.



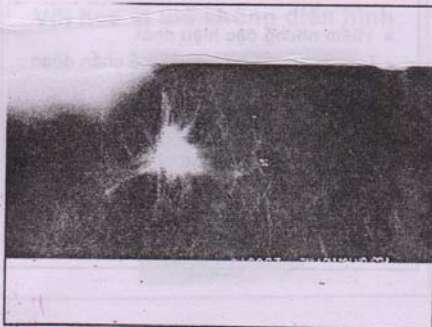
KỸ THUẬT CHỤP NHỮ ẢNH

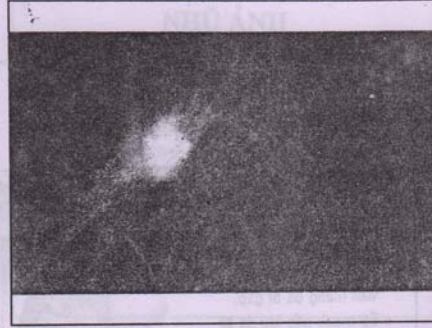
- Phim thẳng:
- Đẩy nhẹ BN hướng ra trước, KTV đứng sát BN để giữ khỏi xô dịch khi chụp.
- Trải dài vú trên bàn chụp và vuốt thẳng nếu có nếp da bị gấp.



KHOÍ MỜ HÌNH SAO

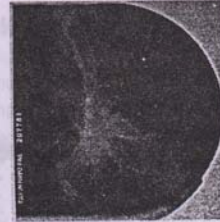
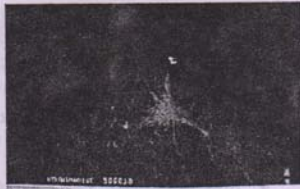- Dạng hay gặp nhất, chiếm 80% K vú.
- Trên NA: khối mờ mật độ cản quang cao có trung tâm bườ rõ với bờ tủa gai không đều.
- Khó phân biệt với các tổn thương lành tính như sẹo cơ kéo sau phẫu thuật, hoại tử mỡ, ...
- Tiên lượng xấu nhất





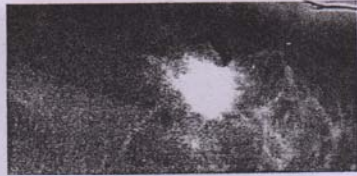
Khối mờ hình sao

Khối mờ hình sao

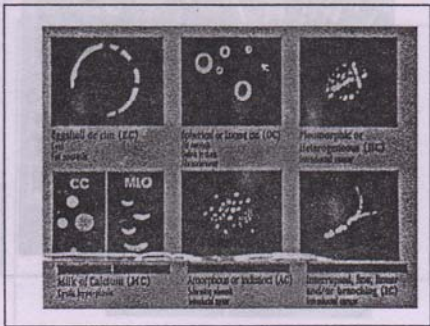


Khối mờ hình sao

VÔI HÓA ỨC TÍNH

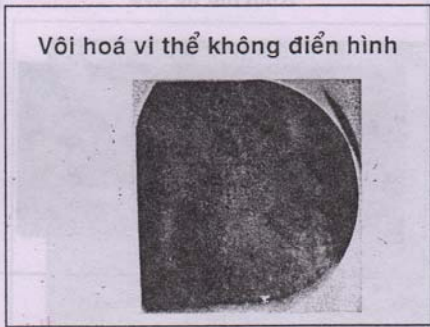


- Hiếm nhưng đặc hiệu nhất
- Trong vài trường hợp có thể chẩn đoán được loại ung thư
- Biểu hiện: đám (clustered), lấm chấm (punctate), đốm (stippled), phân nhánh (branching), dạng cành cây (casting).



VÔI HÓA KHÔNG ĐIỂN HÌNH

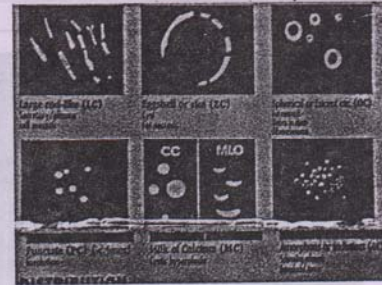
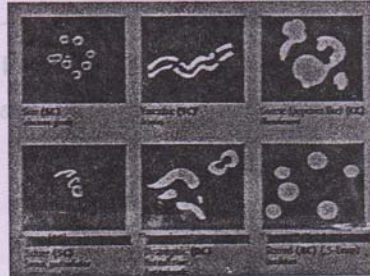
- Vài hoặc 1 nhóm vi vôi hóa mờ nhạt, đôi khi khó nhận ra
- Vài vi vôi hóa đậm tập trung thành nhóm hoặc xếp thành dãy
- Một đám vi vôi hóa và nốt vôi hóa
- Một đám vi vôi hóa tròn, lở mờ khu trú
- Phần lớn có bản chất lành tính, có thể chuyển sang dạng ác tính sau 1 thời gian



VÔI HÓA DẠNG LÀNH TÍNH

- - Vôi hóa ở da, mạch máu, nhu mô vú, vôi hóa trong các bệnh lý loạn sản vú, bệnh lý ống tiết
- Có thể xuất hiện ở 1 hoặc 2 vú; 1 hoặc nhiều vùng
- - Biểu hiện: dạng lấm chấm(punctate), dạng gậy(rodlike), dạng đường thẳng(linear), dạng ngọc trai(pearl-shaped), dạng vỏ sò(eggshell-like), dạng bắp rang(popcorn-like), hoặc có hình dạng thay đổi.

VI VÔI HOÁ LÀNH TÍNH



KHOÍ MỠ BỜ ĐỀU

- Khối bướu có giới hạn rõ thường là tổn thương lành tính như nang, bướu sợi. . .
- Tuy nhiên, 5% K vú trên NA là một khối mỡ bờ đều, thường là K tiểu thùy, K dạng nhầy, K dạng nhú.
- Theo Tabar, một khối mỡ đều / PN>40 tuổi có thể là nang, bướu sợi hoặc ung thư

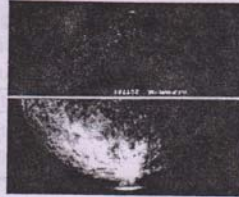
Khối mỡ bờ đều



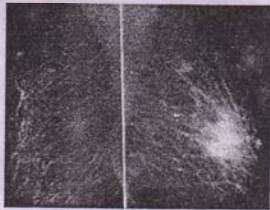
TĂNG ĐẬM MẮT ĐỐI XỨNG

- Là một dạng của ung thư vú.
- Thực tế: hai vú thường không đối xứng hoàn toàn, nhất là ở vùng đuôi.
- Cần theo dõi, nếu cần phải sinh thiết.

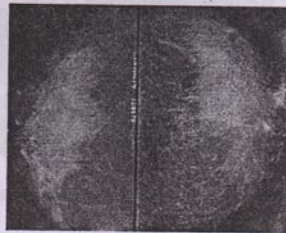
Tăng đậm mắt đối xứng



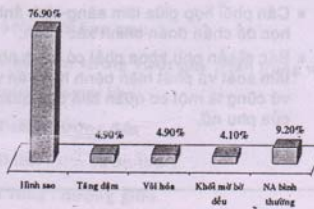
Tăng đậm mắt đối xứng



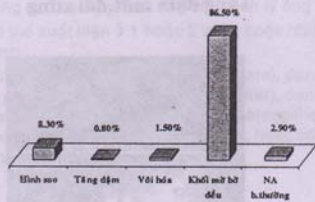
Tăng đậm mắt đối xứng



TỶ LỆ CÁC TỔN THƯƠNG ÁC / NA (Theo NC tại BV Từ Dũ/2002)




TỶ LỆ CÁC TỔN THƯƠNG LÀNH/NA (Theo NC tại BV Từ Dũ/2002)



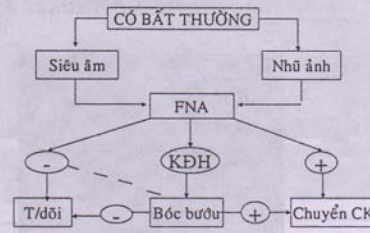
PHƯƠNG THỨC HOẠT ĐỘNG TẠI BV PHỤ SẢN TỪ DŨ

- **CẤP 1:**
 - BS phụ khoa khám và cho chỉ định
 - siêu âm: <35 tuổi.
 - siêu âm và nhũ ảnh: >35 tuổi.
 - Nếu kết quả nhũ ảnh và siêu âm có bất thường nghi ngờ sẽ được hội chẩn cấp 2.
- **CẤP 2:**
 - Thành phần HC: BS phẫu thuật khoa ung thư-BS Xquang-BS GPB.
 - Thực hiện FNA dưới hướng dẫn của SA.

Dụng cụ chọc hút kim nhỏ (FNA)



QUI TRÌNH HỘI CHẨN VÚ TẠI BV TỪ DŨ



KẾT LUẬN:

- Phụ nữ trên 40 tuổi nên đi khám và chụp nhũ ảnh định kỳ để phát hiện bệnh giai đoạn sớm và cải thiện tiên lượng bệnh.
- Cần phối hợp giữa lâm sàng-hình ảnh-mô học để chẩn đoán chính xác bệnh.
- Bác sĩ sản phụ khoa phải có trách nhiệm tầm soát và phát hiện bệnh lý tuyến vú vì vú cũng là một cơ quan tính dục quan trọng của phụ nữ.

Cảm ơn

