

# **BẢN ĐỒ SA TẠNG CHẬU** **(PELVIC ORGAN PROLAPSE MAPS)**

***NGUYỄN TRUNG VINH***  
***HỘI SẢN CHẬU TP. HCM***



HỘI NGHỊ SẢN PHỤ KHOA LẦN THỨ  
**VIỆT - PHÁP - CHÂU Á**  
**THÁI BÌNH DƯƠNG** **19**



# 1. TỔNG QUAN

## PHÔI HỌC

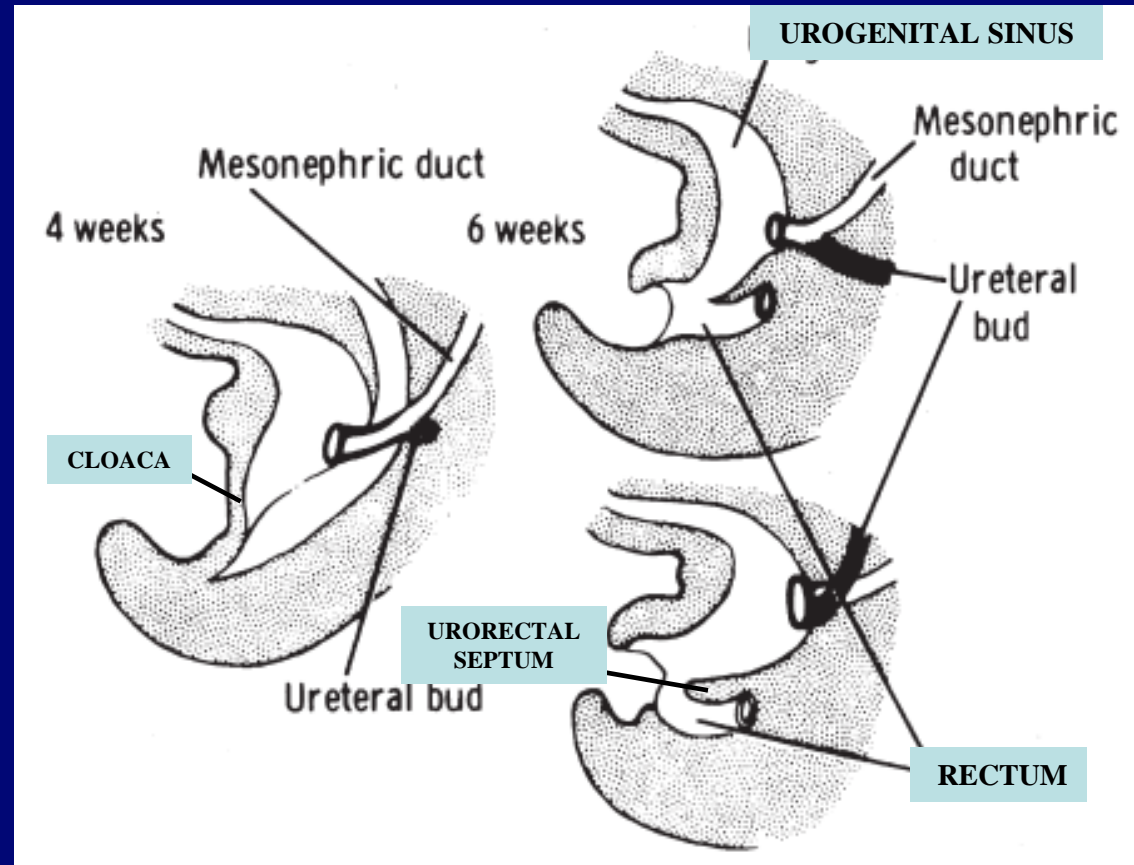
- TIẾT NIỆU
- PHỤ KHOA
- HMTT



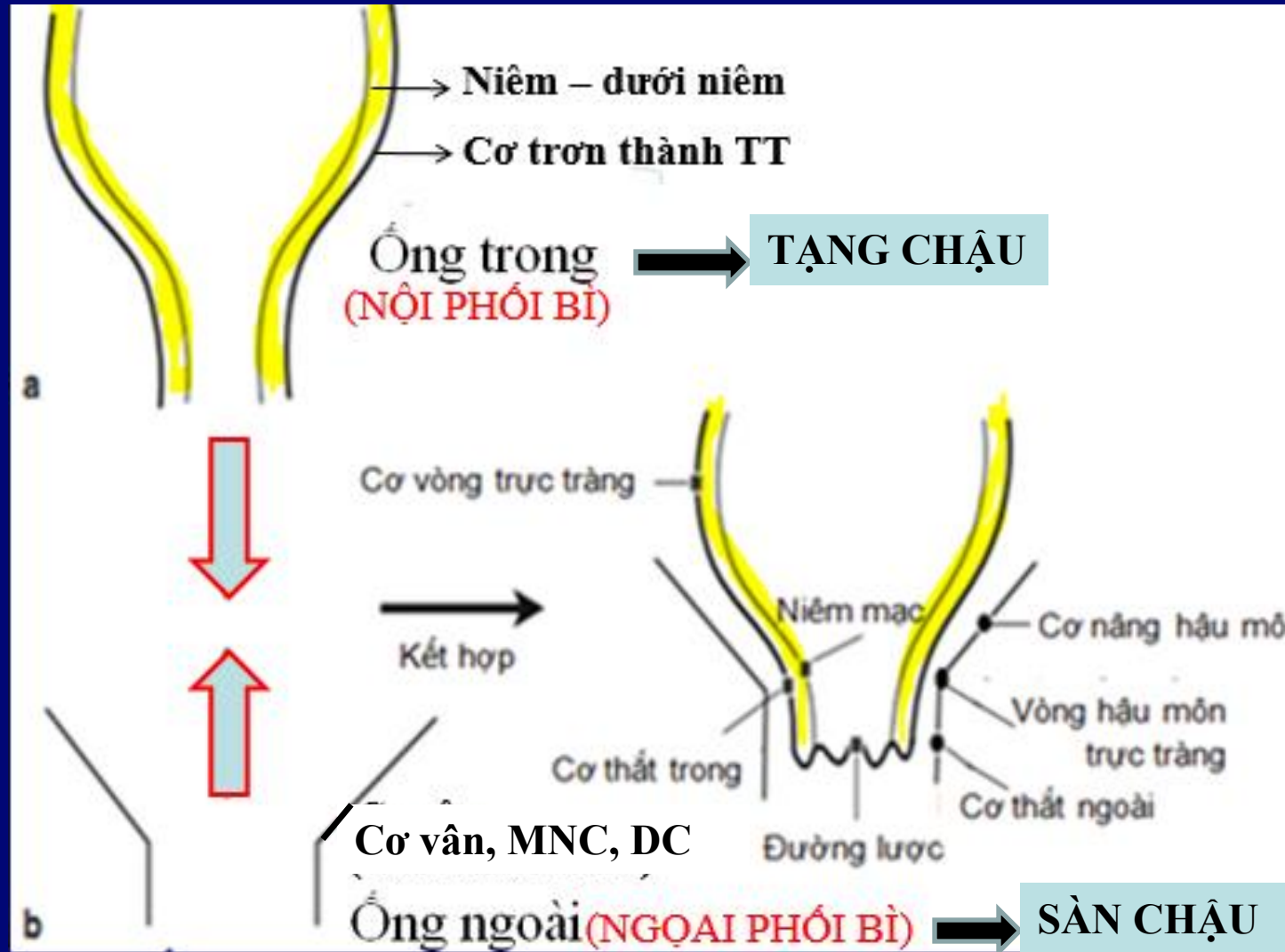
**ĐÁY CHẬU HỌC**  
(Cairo, 2007)



**SÀN CHẬU HỌC**  
(Australia, 2009)



# LÝ THUYẾT ỚNG ĐÔI CẤU TẠO TẠNG-SÀN CHẬU



# GIẢI PHẪU HỌC

KHOANG NIỆU DỤC	KHOANG HMIT
-----------------	-------------

VÙNG CHẬU

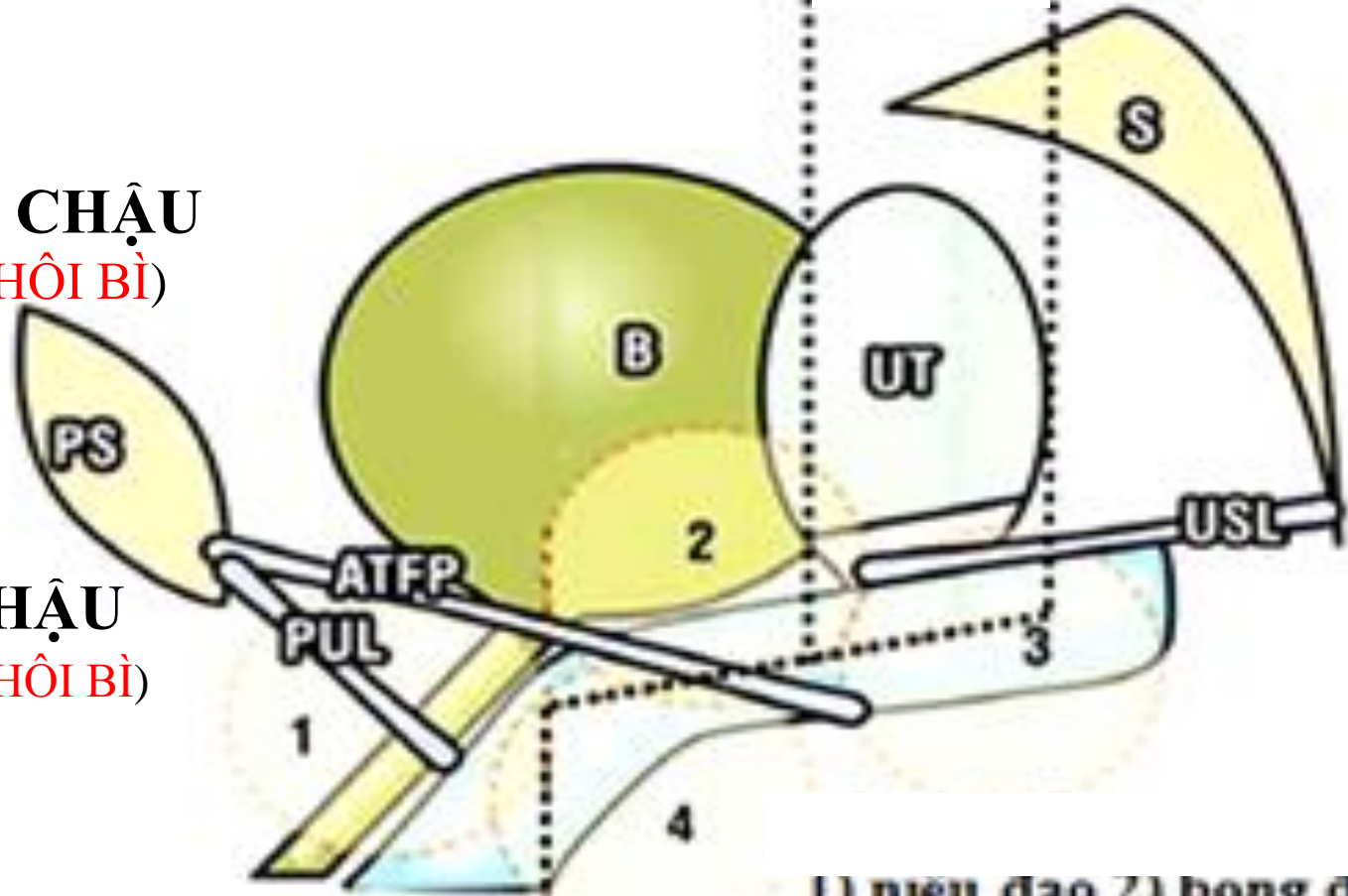
VÙNG TRƯỚC

VÙNG ĐỈNH

VÙNG SAU

TẠNG CHẬU  
(NỘI PHÔI BÌ)

SÀN CHẬU  
(NGOẠI PHÔI BÌ)



ĐÁY CHẬU

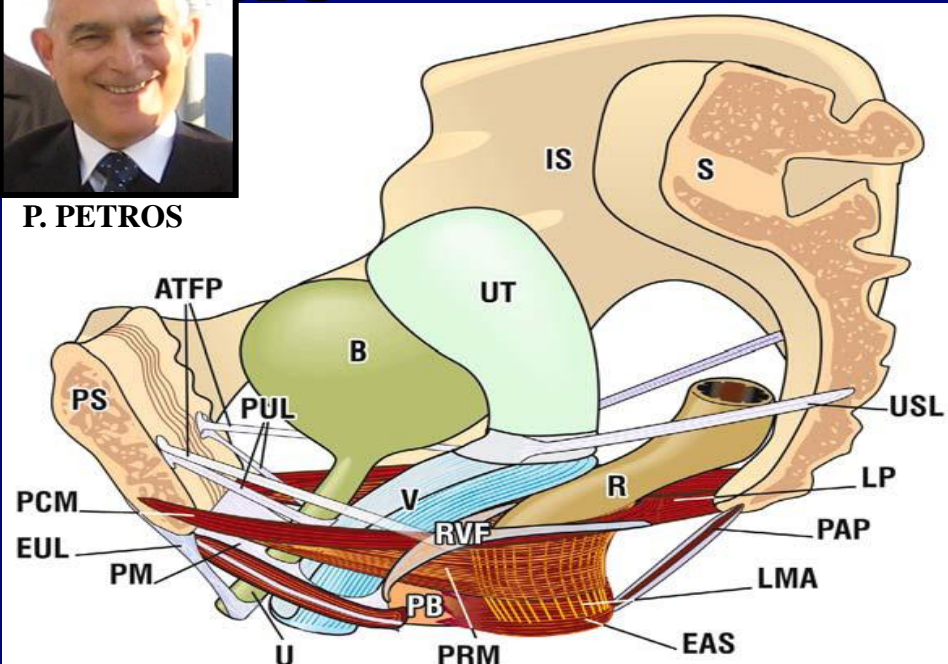
TRƯỚC SAU

- 1) niệu đạo 2) bọng đại
- 3) vùng đỉnh 4) trực tràng

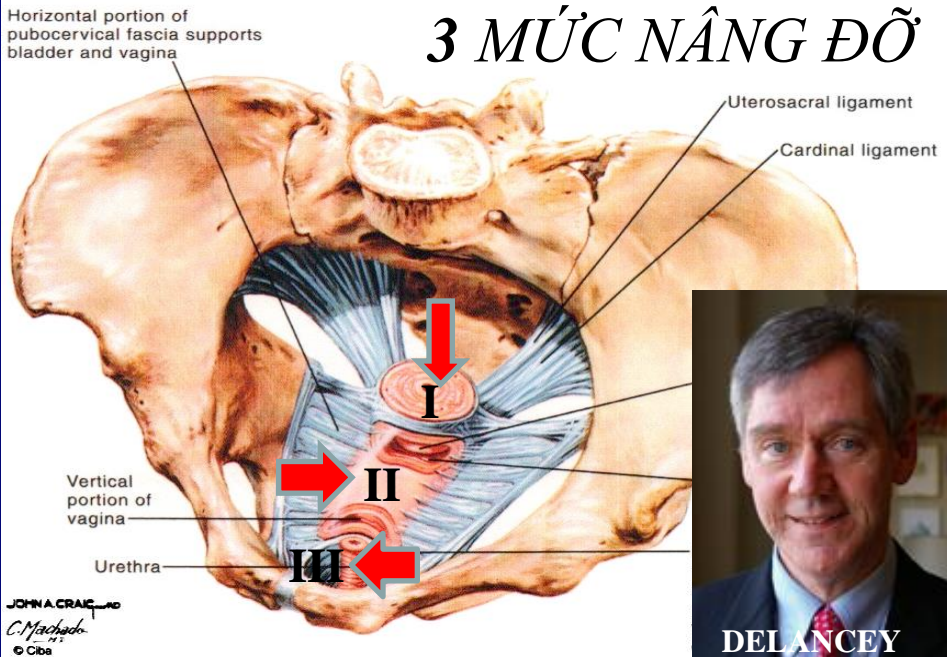
# VAI TRÒ NÂNG ĐỠ CỦA SÀN CHẬU



P. PETROS

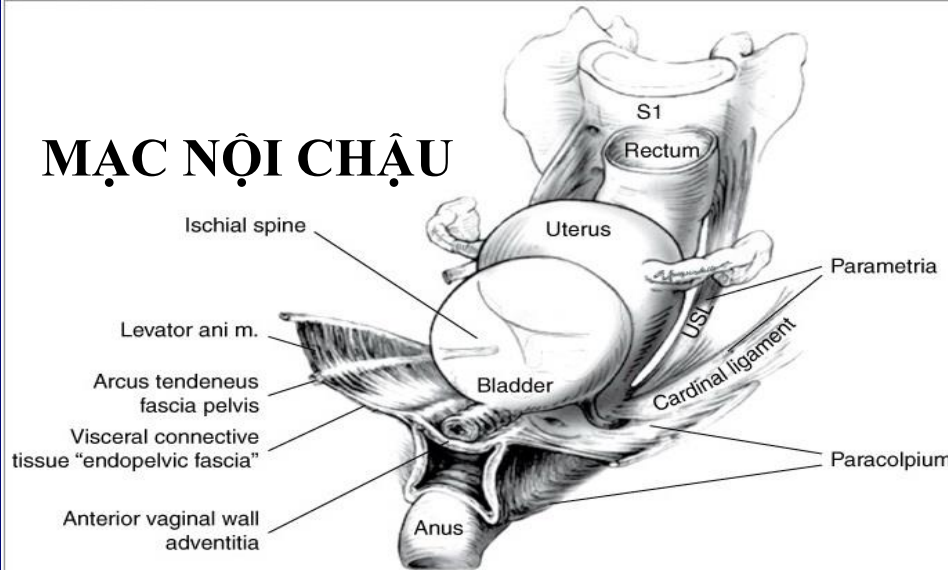


## 3 MỨC NÂNG ĐỠ

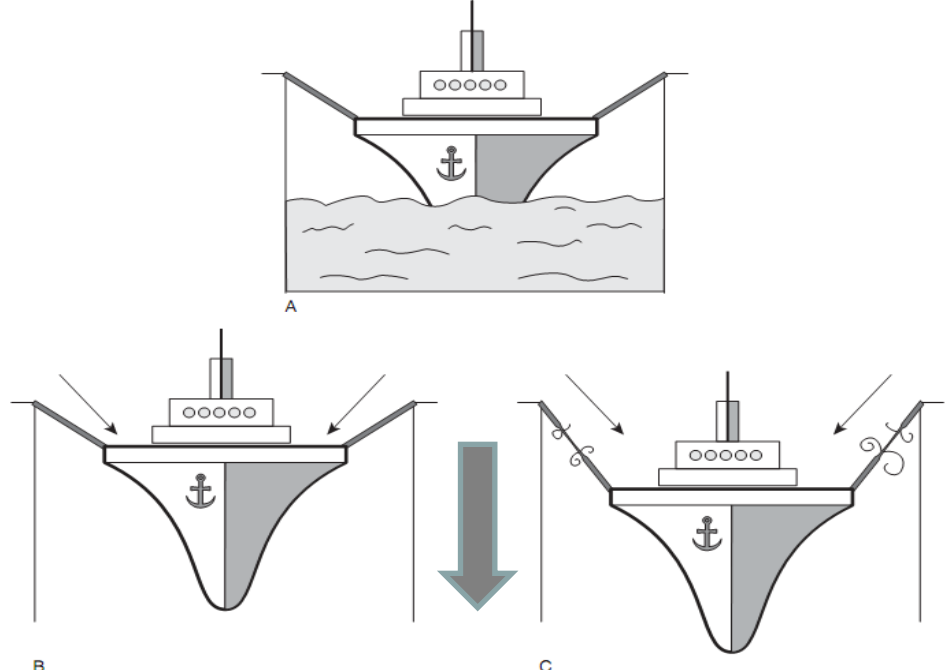


DELANCEY

## MẠC NỘI CHẬU

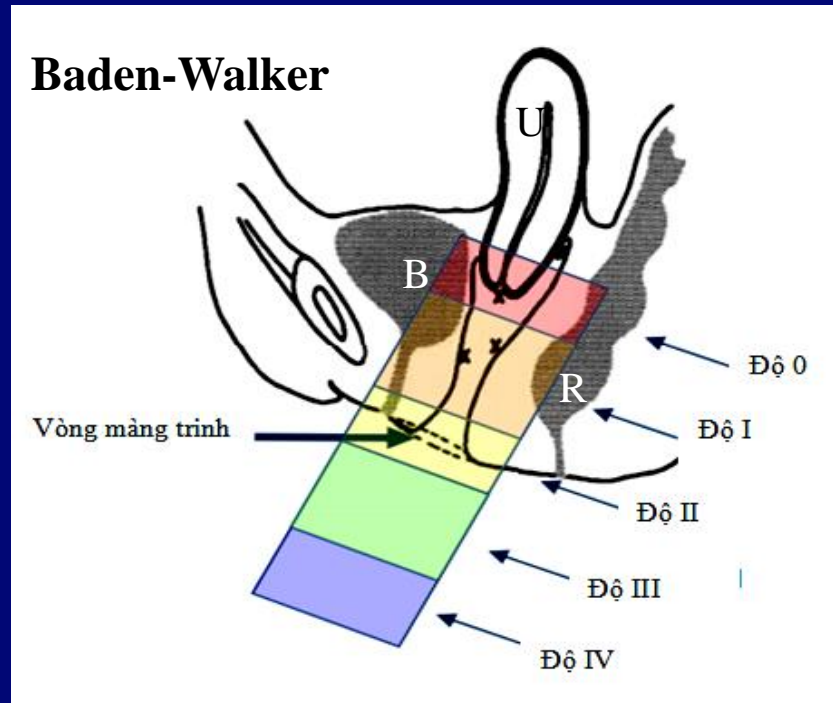


Source: Schorge JO, Schaffer JI, Halvorson LM, Hoffman BL, Bradshaw KD, Cunningham FG: *Williams Gynecology*: <http://www.accessmedicine.com>  
Copyright © The McGraw-Hill Companies, Inc. All rights reserved.  
Pelvic viscera and their support.



# 2. CHẨN ĐOÁN

## PELVIPERINEOLOGY



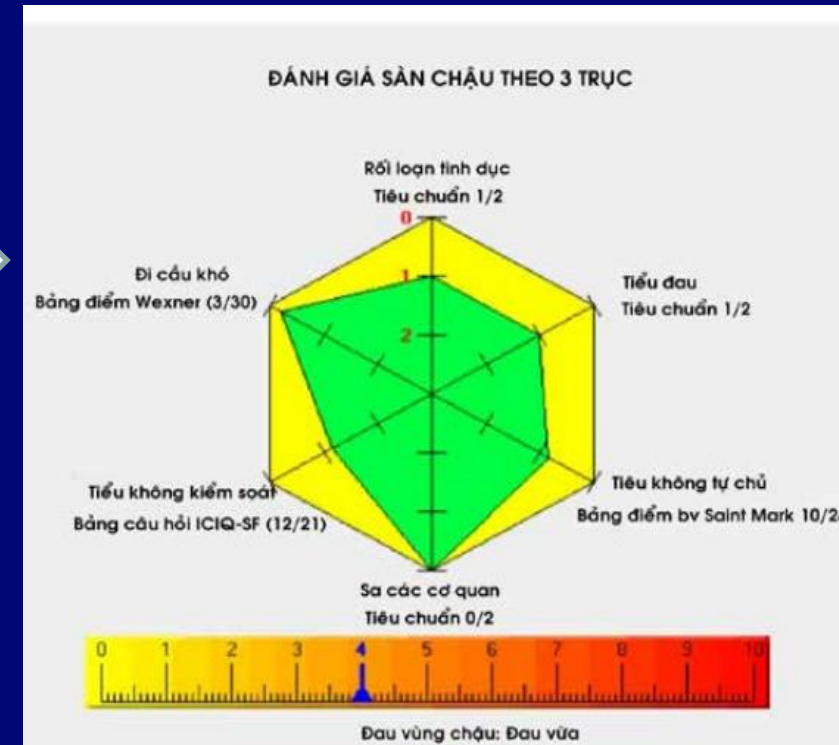
**PELVIC ORGAN  
PROLAPSE**

# LÝ THUYẾT HỢP NHẤT (INTEGRAL THEORY)



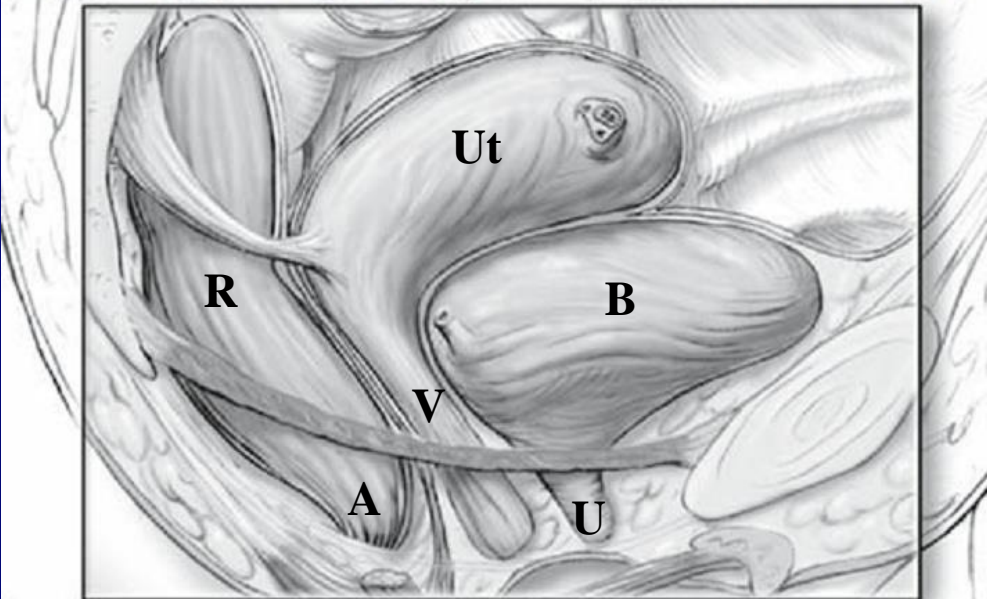
## ĐÁNH GIÁ 3 TRỤC ĐÁY CHẬU

### THREE AXIS PERINEAL EVALUATION - TAPE

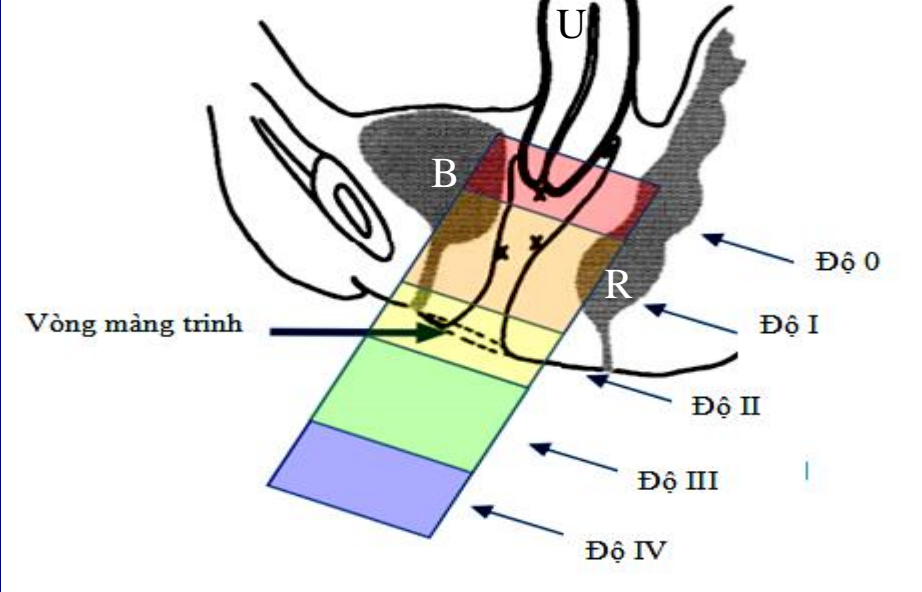


**PELVIC FLOOR DYSFUNCTION**

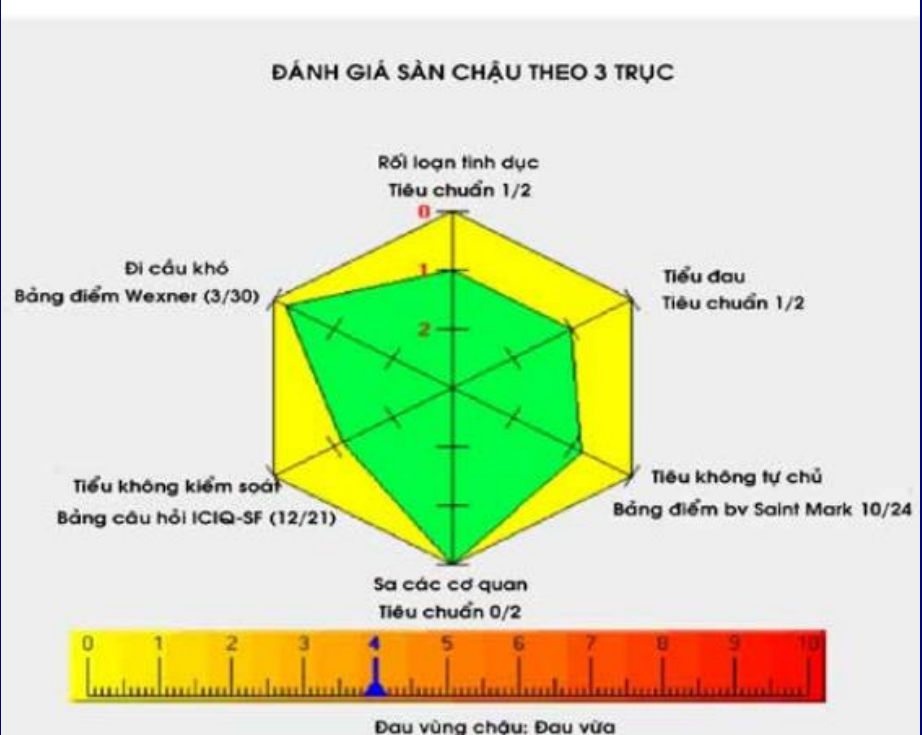
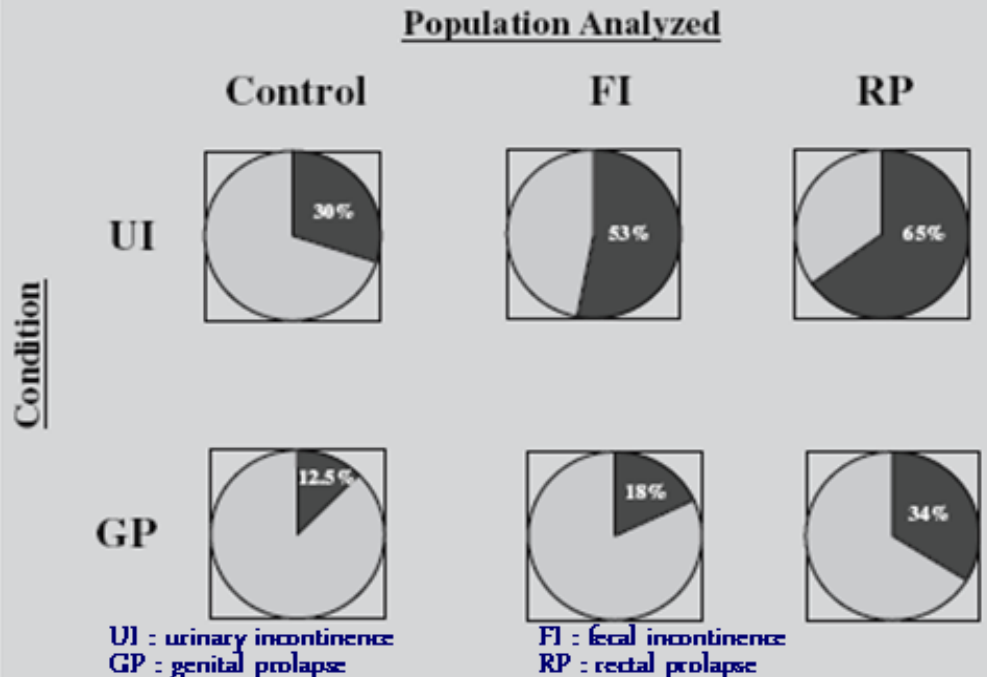
# CONCEPT OF THE PELVIC FLOOR AS A UNIT



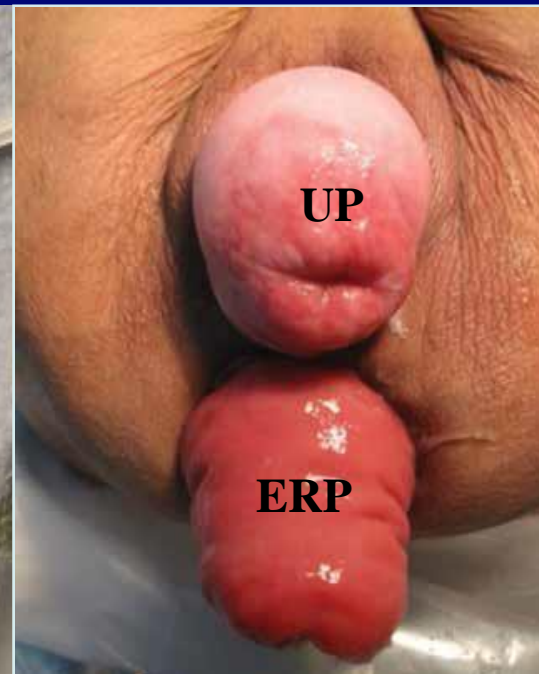
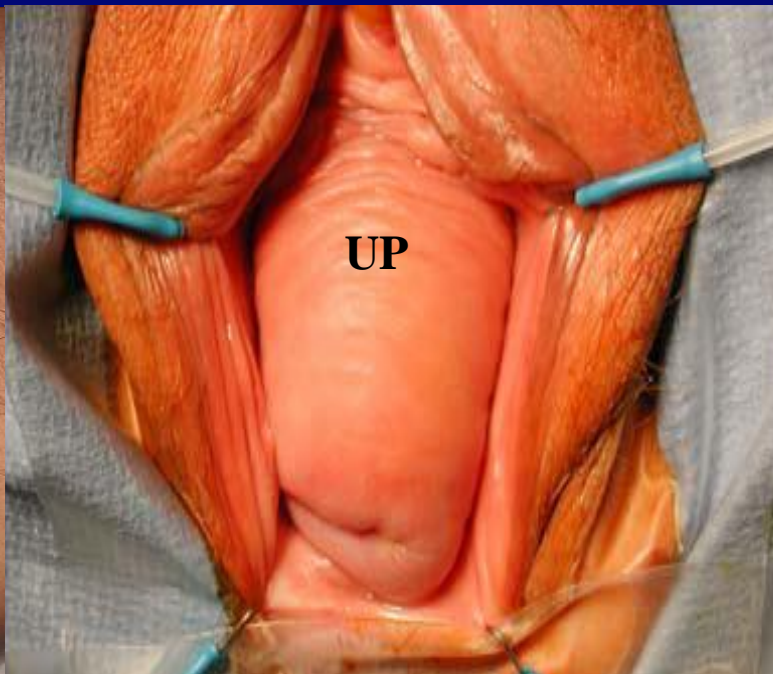
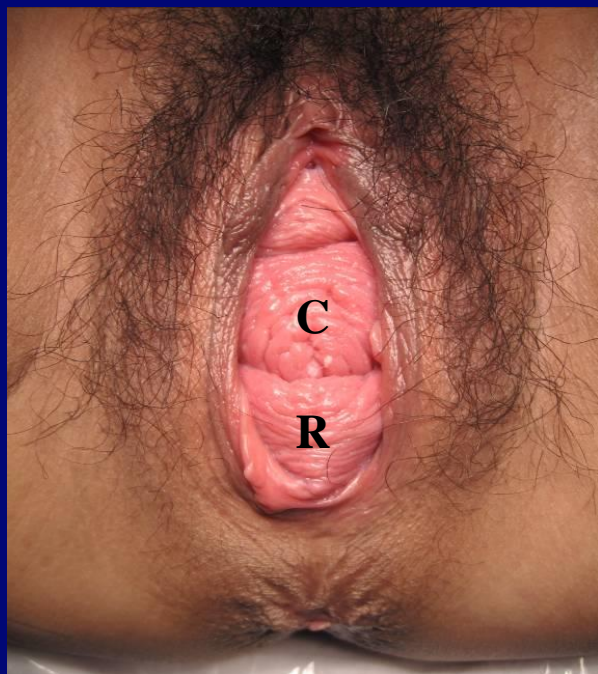
# Baden-Walker



# COEXISTENCE OF PELVIC FLOOR DYSFUNCTION SYMPTOMS



# SA TẠNG CHẬU + RỐI LOẠN CHỨC NĂNG SÀN CHẬU (*PELVIPERINEOLOGIST*)




*SA NIỆU DỤC  
(UROGYNECOLOGIST)*

*SA HẬU MÔN TRỰC TRÀNG  
(PROCTOLOGIST)*

*CYSTOCELE (C)  
UTERINE PROLAPSE (UP)  
ENTEROCELE  
RECTOCELE (R)*

*RECTOCELE (R)  
INT. MUCORECTAL PROLAPSE  
INT. RECTAL PROLAPSE  
EXT. RECTAL PROLAPSE (ERP)*



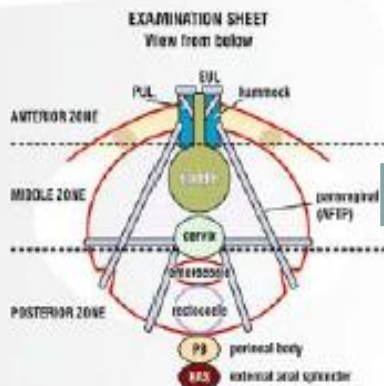
***BỆNH ĐA KHOANG***



Sơ đồ  
hướng dẫn  
chẩn đoán

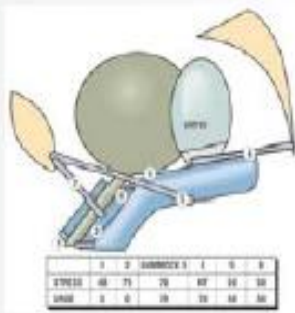

Thăm khám  
xác định vùng  
tổn thương



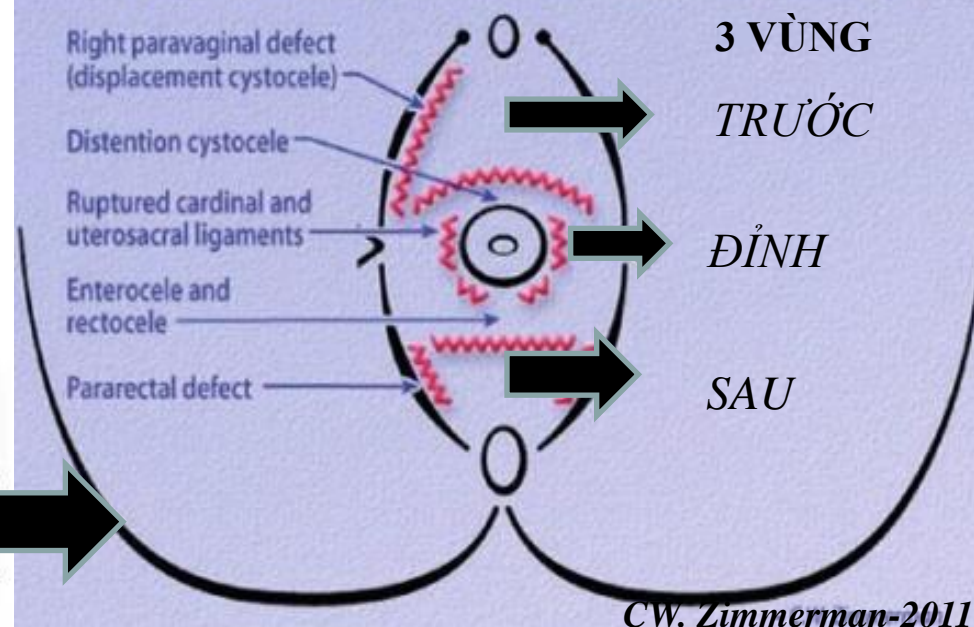
Phẫu thuật  
mô phỏng

P. Petros (2007)



# BẢN ĐỒ SA TẠNG CHẬU

Typical pattern of endopelvic fascial damage



CW. Zimmerman-2011

## “PHẪU THUẬT MÔ PHỎNG”

G/Đ SỚM  
(MÔ TẠI CHỖ)

G/Đ MUỘN  
(MÔ GHÉP)

SC. K/K GPHẪU

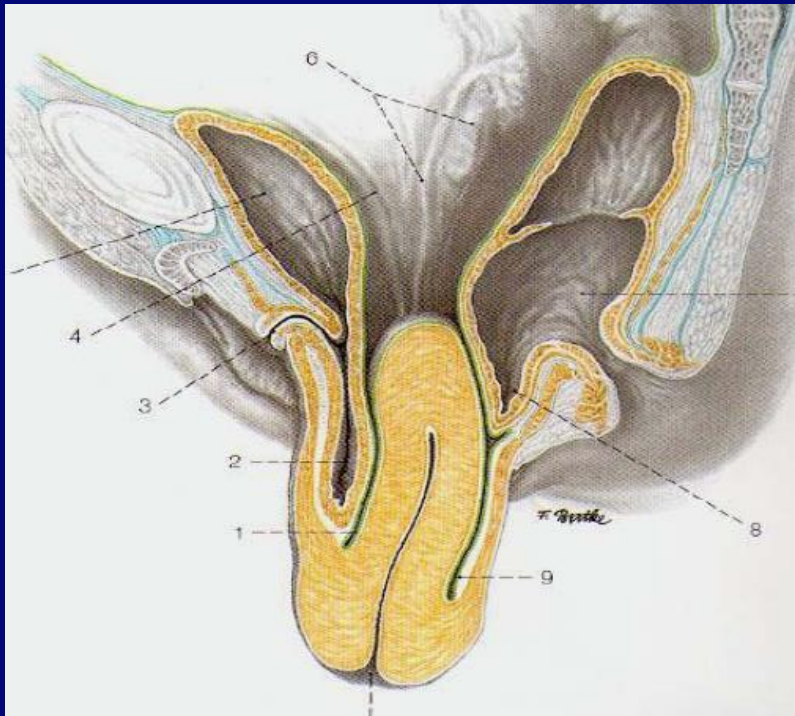
PH. C/N SÀN CHẬU



TT. CƠ HỌC: SỎI, K, NT,...

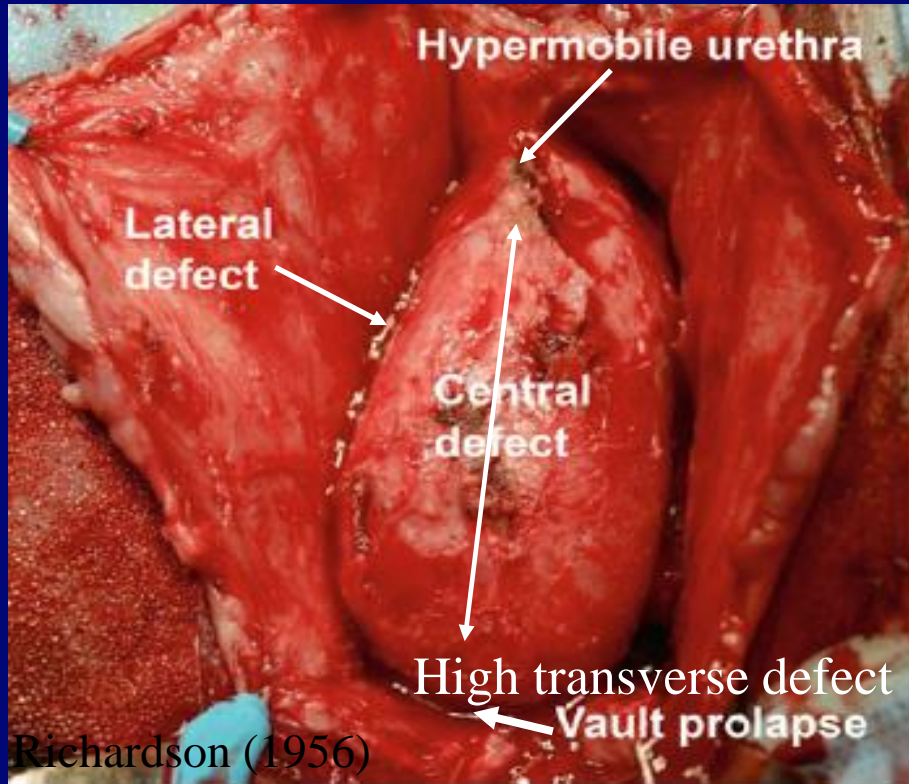
# I. SA NIỆU DỤC

(UROGENITAL PROLAPSE)

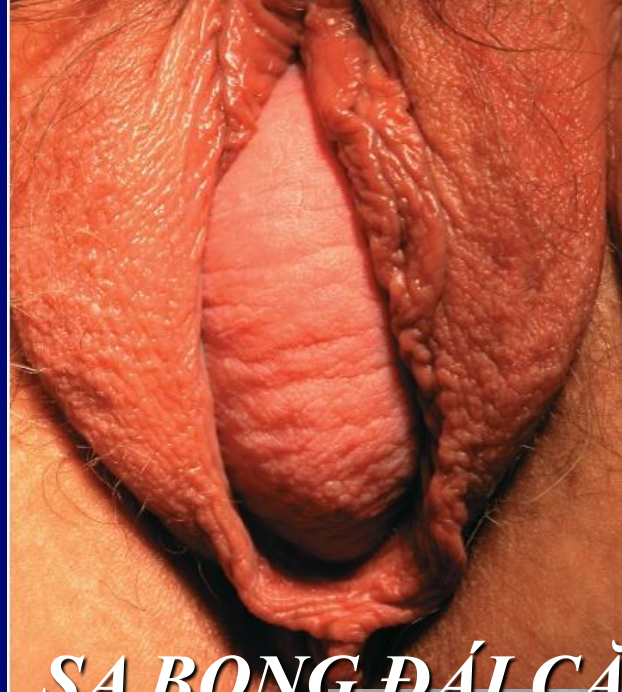

- SA THÀNH TRƯỚC ÂM ĐẠO
- SA VÙNG ĐỈNH – ĐỈNH SAU ÂĐ
- SA THÀNH SAU ÂM ĐẠO

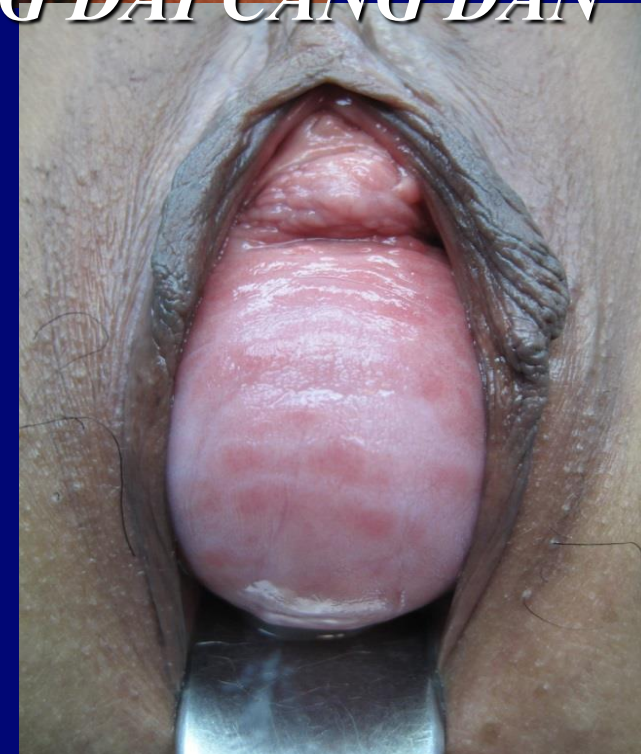# 1. SA THÀNH TRƯỚC ÂM ĐẠO



***SA BỌNG ĐÁI NIỆU ĐẠO***



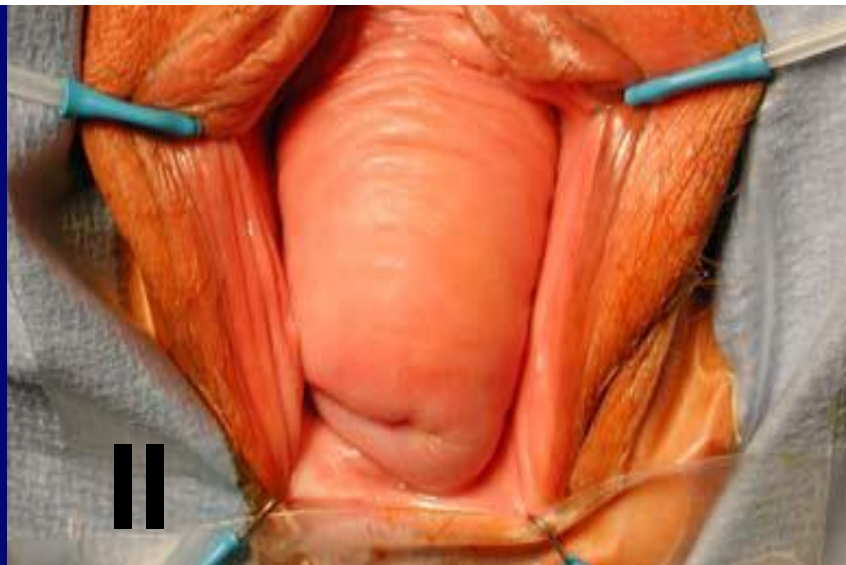
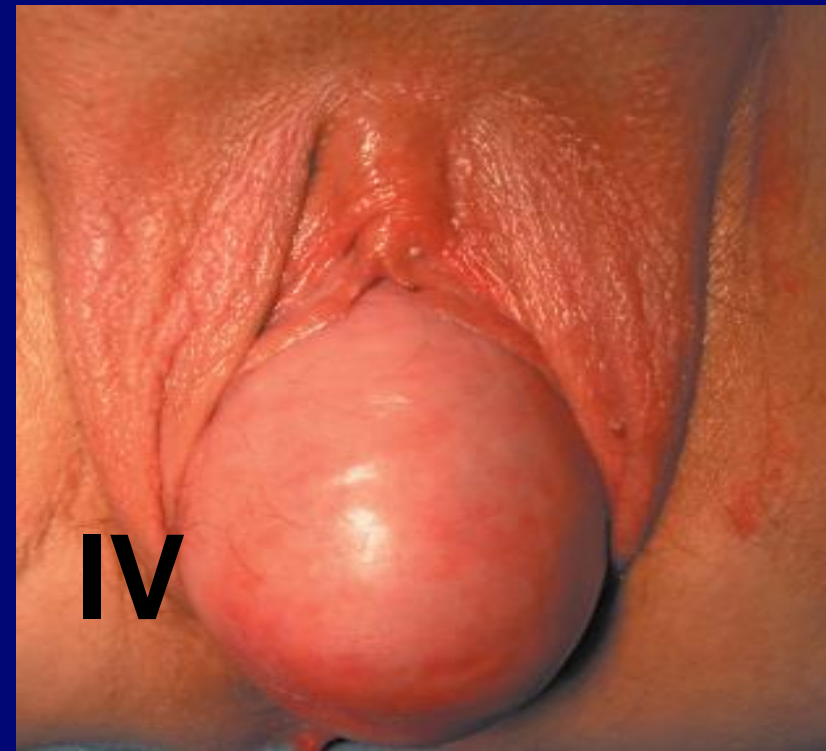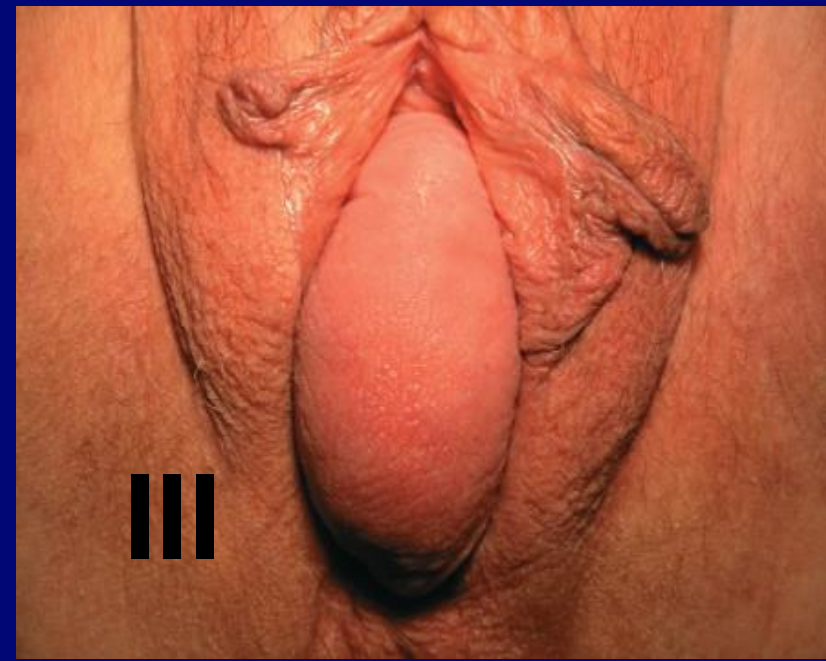
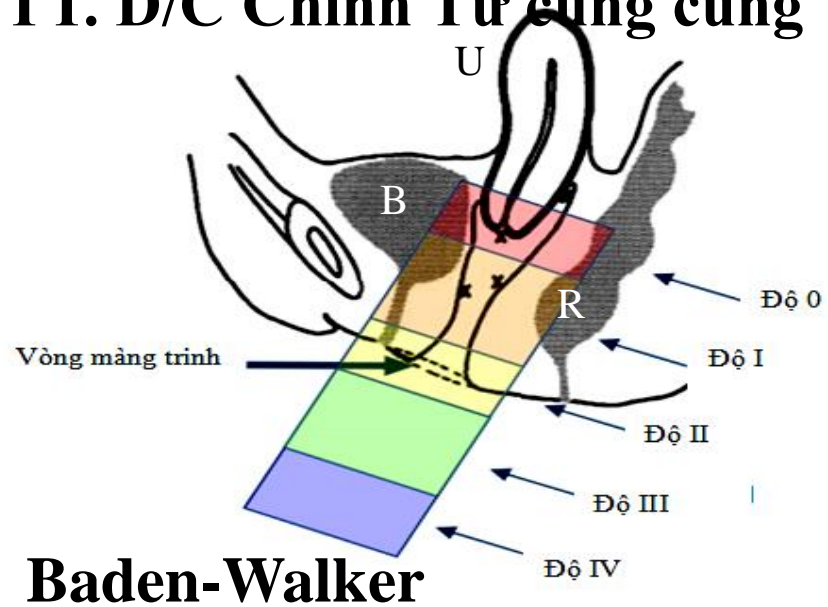
***SA BỌNG ĐÁI CĂNG DẪN***



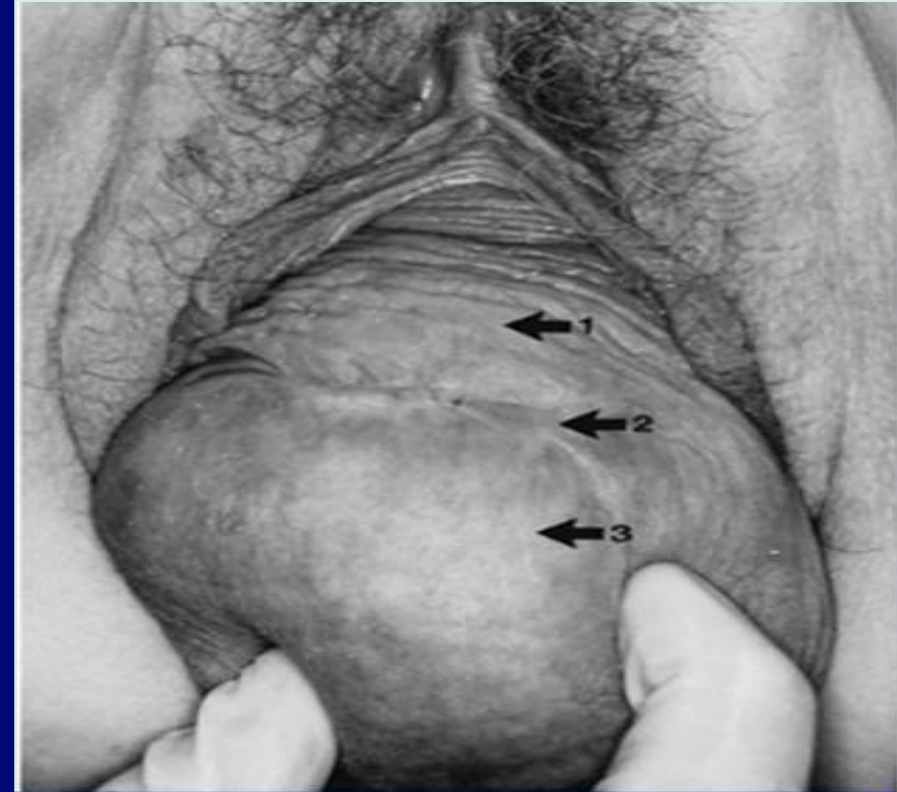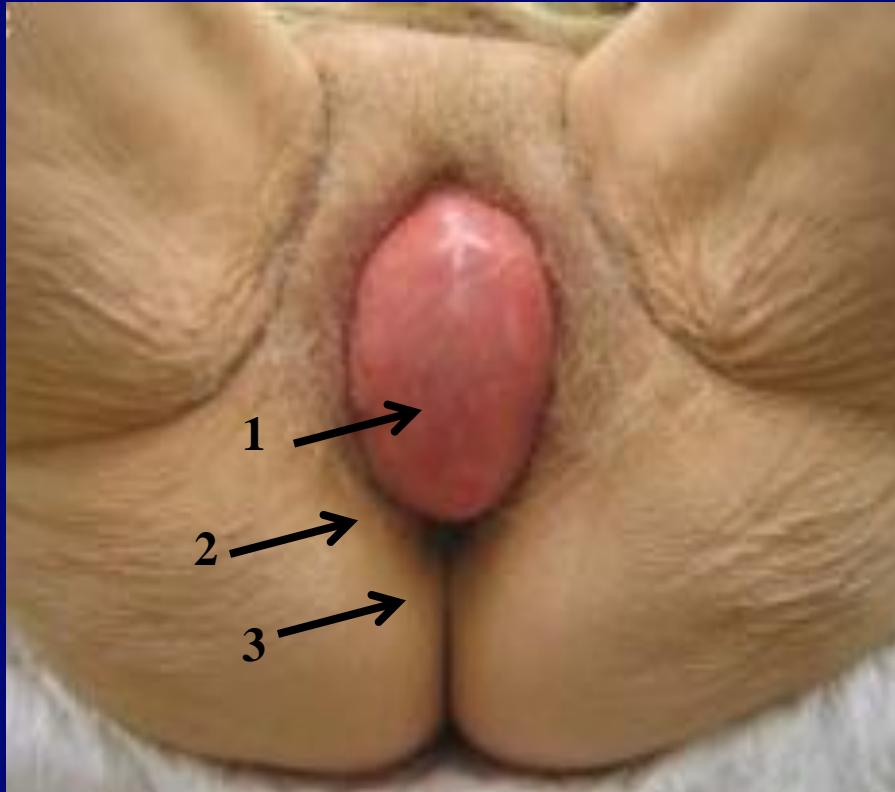
# 2. SA VÙNG ĐỈNH

## 2.1 SA TỬ CUNG

TT. D/C Chính Tử cung cùng



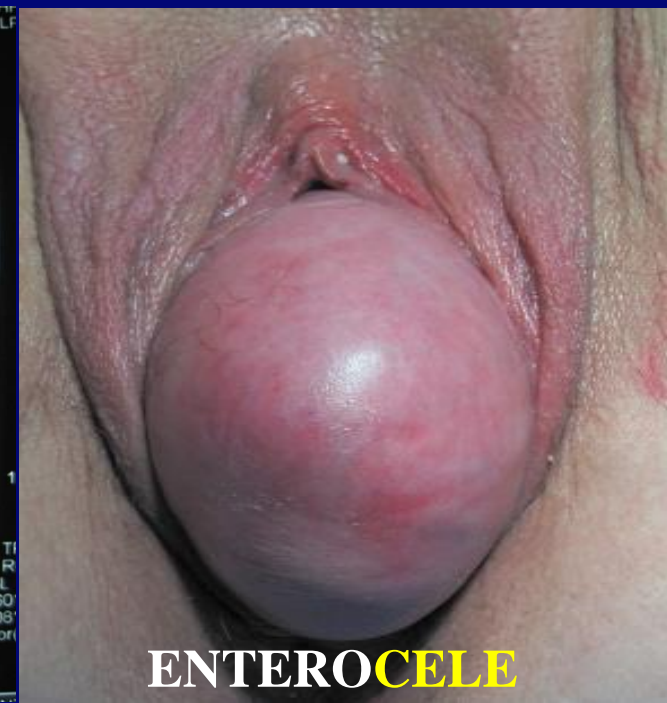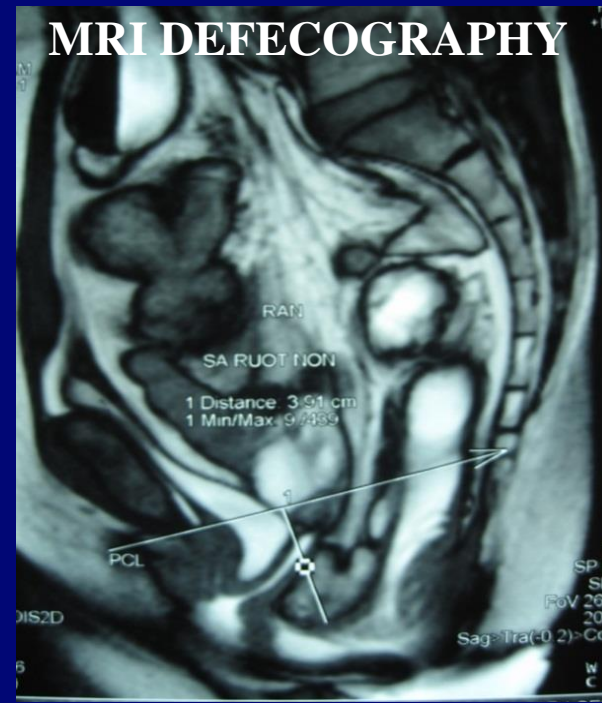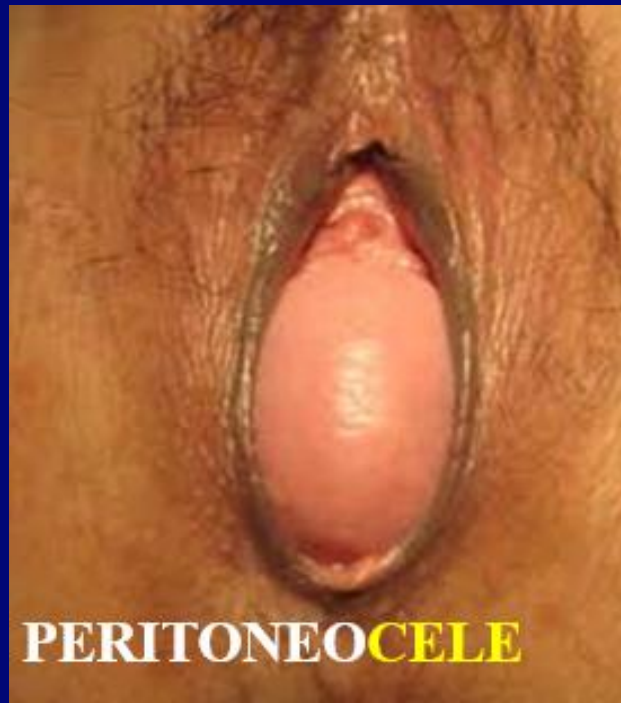## • 2.2 SA MỎM CỤT ÂM ĐẠO



*1. TS. BỌNG ĐÁI    2. SỢ MỎM CẮT ÂM ĐẠO    3. TSTT CAO / TS. RUỘT NON*

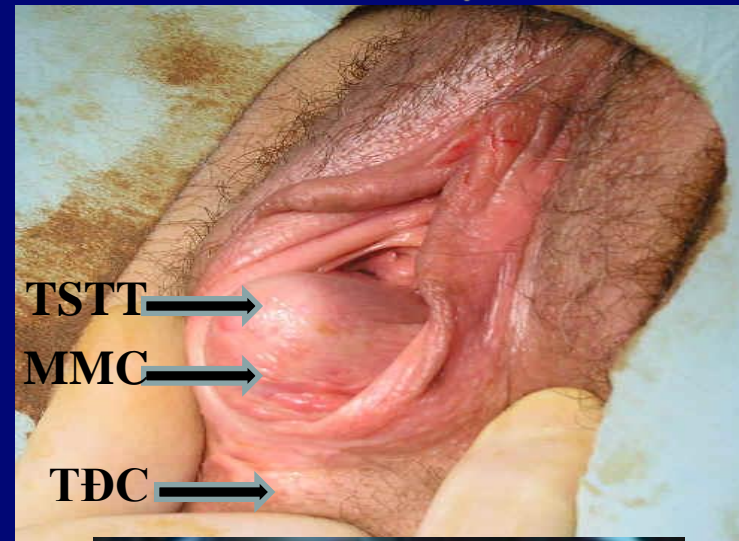
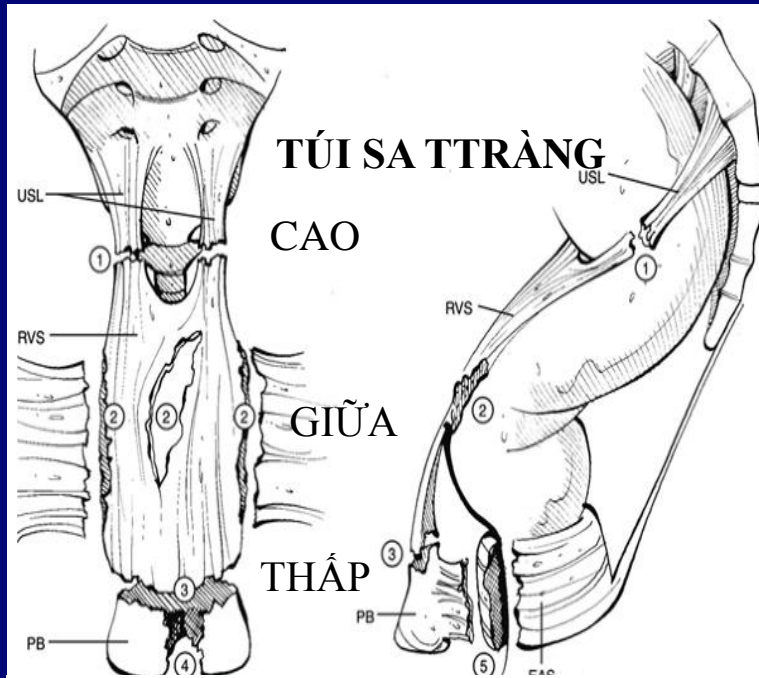
## 2.3 SA VÙNG ĐỈNH SAU ÂM ĐẠO (SA TÚI CÙNG ÂM ĐẠO TRỰC TRÀNG)

- TÚI SA MẠC NỔI (PERITONEOCELE)
- TÚI SA RUỘT NON (ENTEROCELE)
- TÚI SA ĐẠI TRÀNG SIGMA (SIGMOIDOCELE)

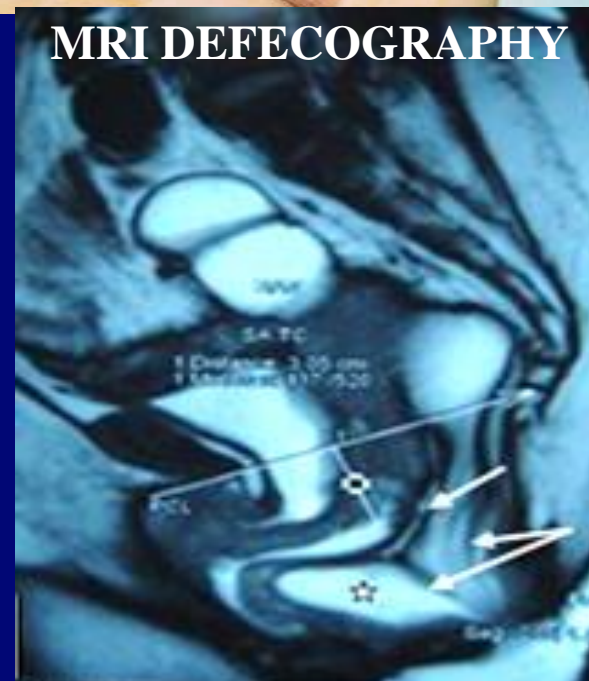


# 3. SA THÀNH SAU ÂM ĐẠO

**CÁC KHIẾM KHUYẾT VÁCH TTÂD → TS, TRỰC TRÀNG (I, II, III)**

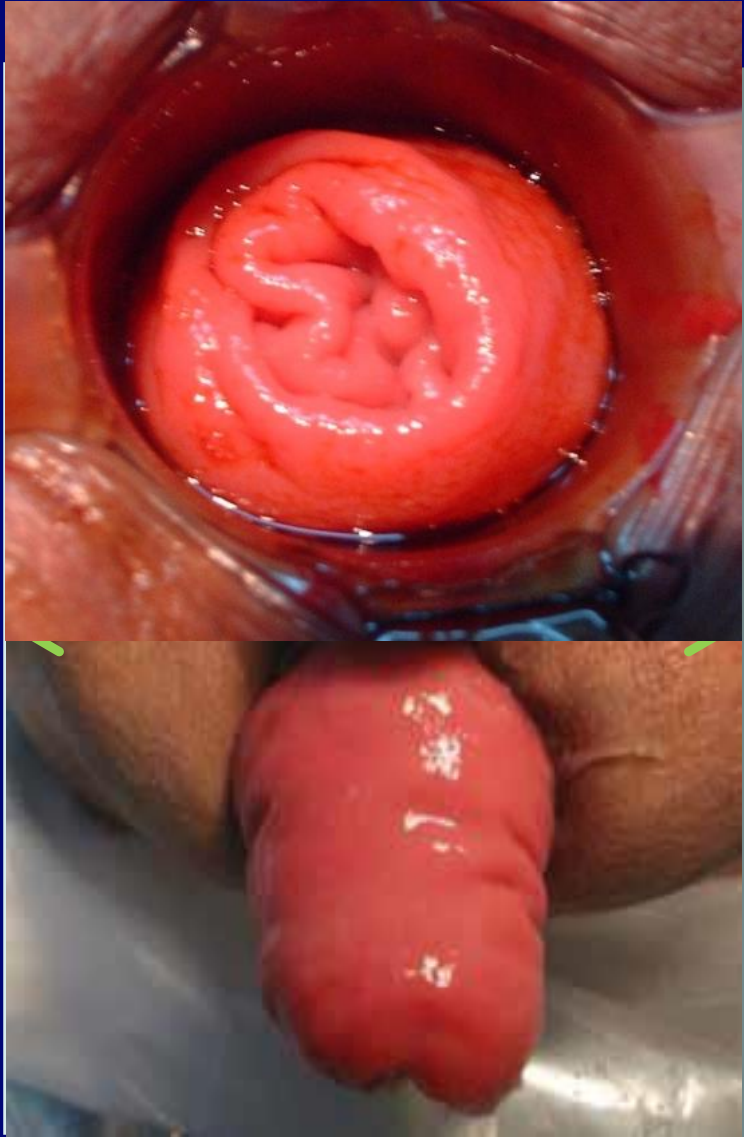


**MRI DEFECOGRAPHY**



*Abendstein BJ. (2011)*

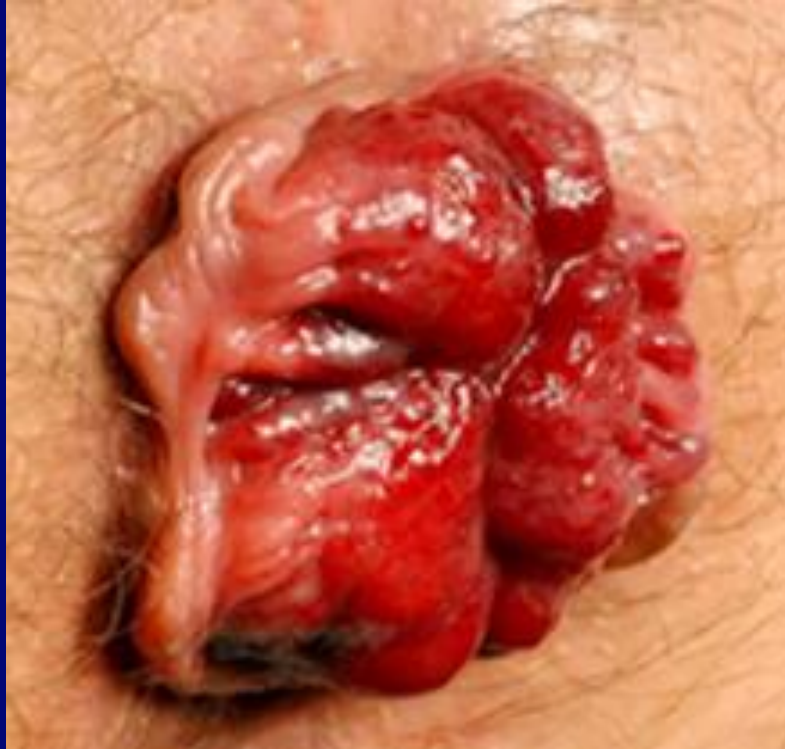## II. SA HẬU MÔN TRỰC TRÀNG (ANORECTAL PROLAPSE)



- *TRĨ SA TRƯỢT NIÊM MẠC*
- *SA TRONG TRỰC TRÀNG*
- *SA NGOÀI HMTT*



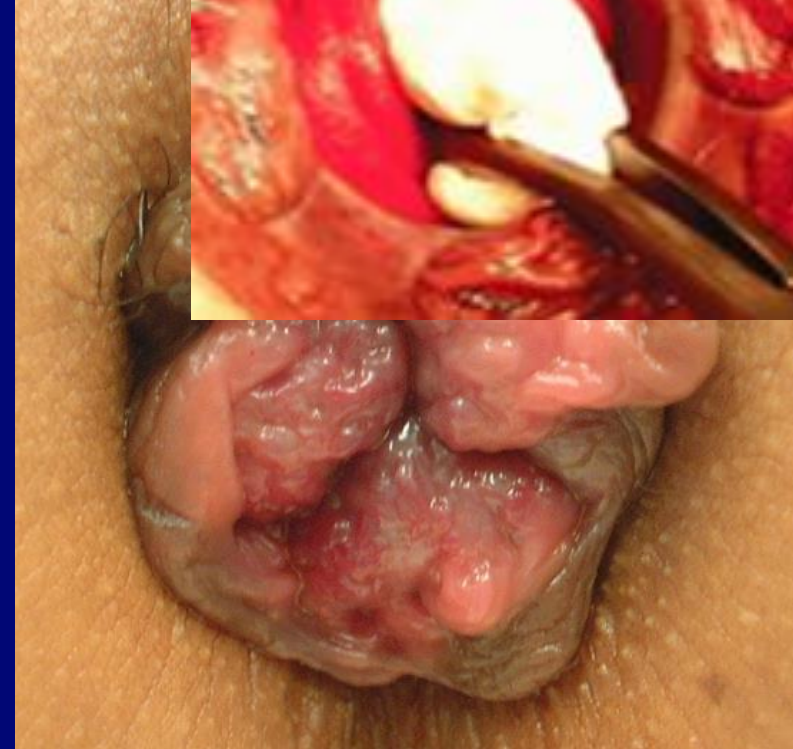
# 1. TRĨ SA TRƯỢT NIÊM MẠC



(Hemorrhoid)

*HEMORRHOIDECTOMY*

*(PT. TẦNG THẤP)*



(Mucohemorrhoidal Prolapse)

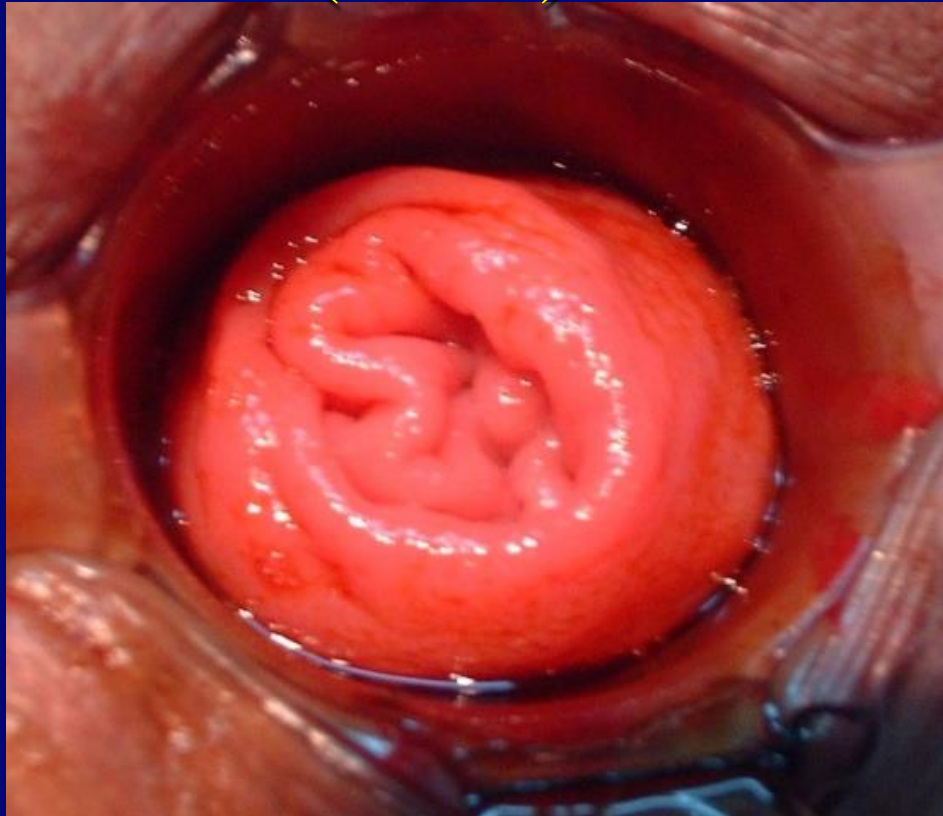
*HEMORRHOIDOPEXY*

*(PT. TẦNG CAO)*

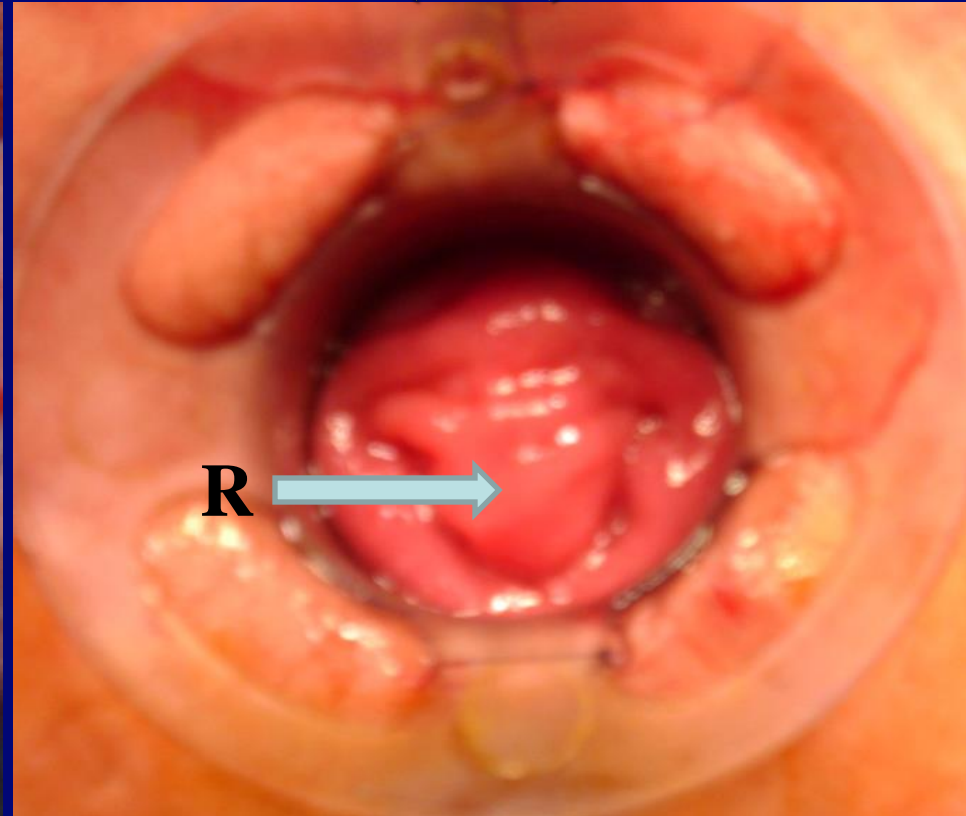
## 2. SA TRONG TRỰC TRÀNG

(Internal Rectal prolapse)

(NAM)

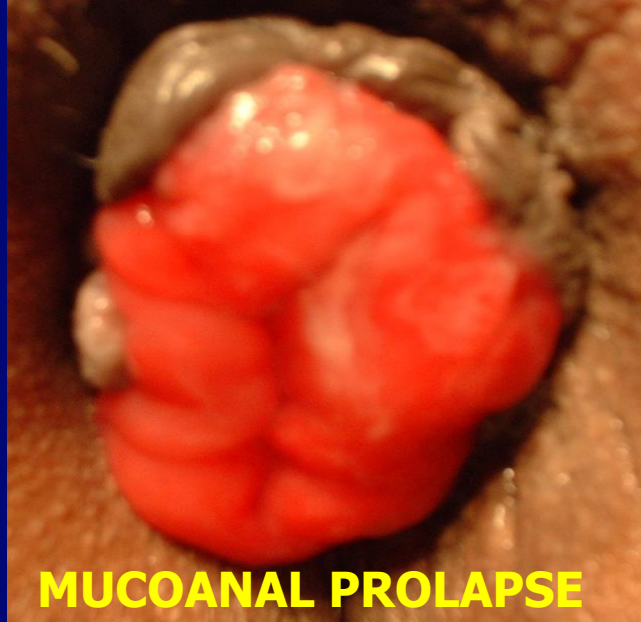

(NỮ)

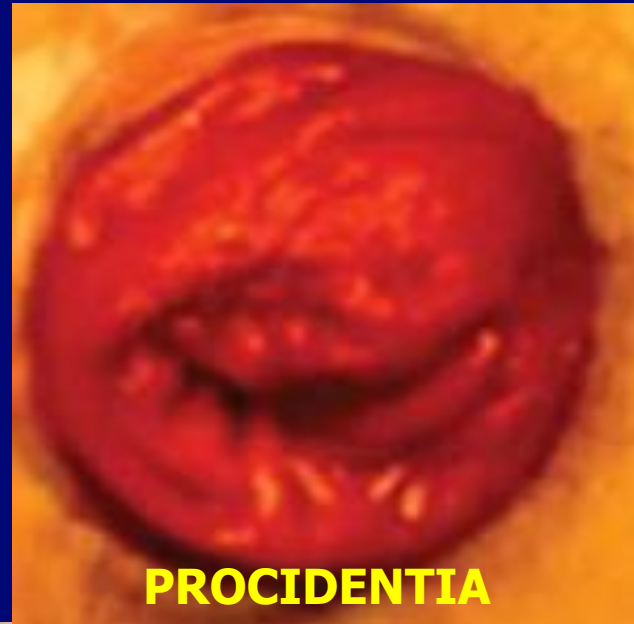

*CHẨN ĐOÁN QUA CAD*

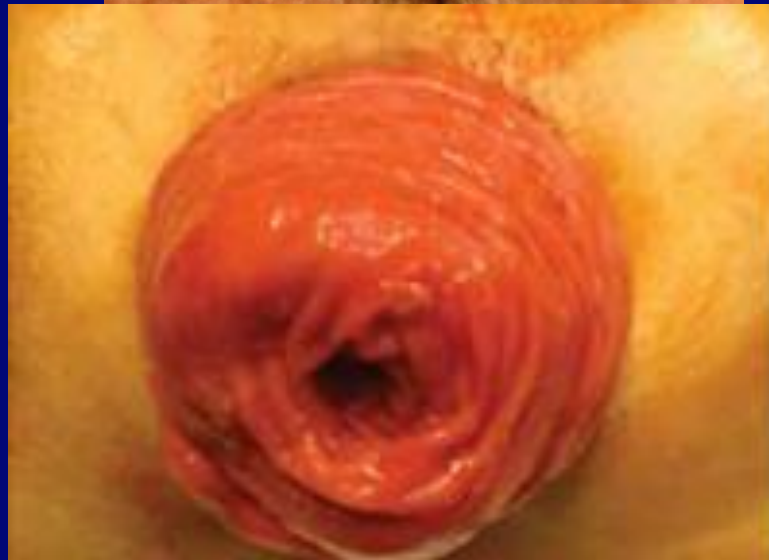### 3. SA NGOÀI HẬU MÔN TRỰC TRÀNG



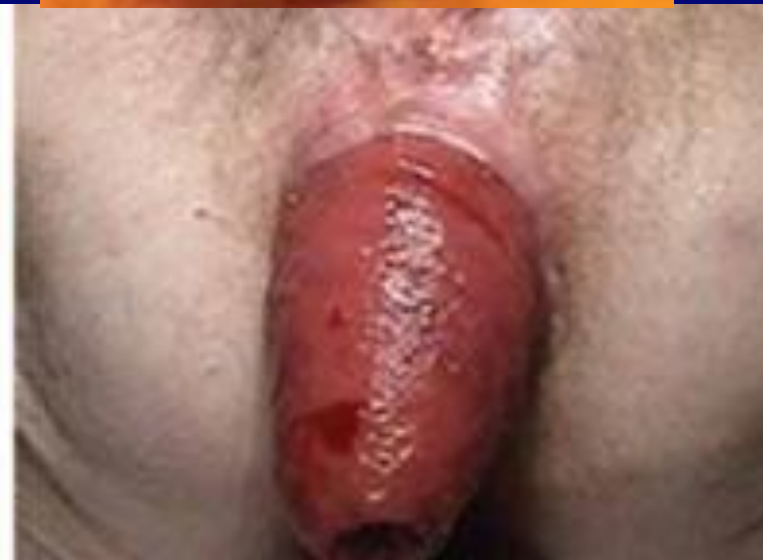**MUCOANAL PROLAPSE**



**PROCIDENTIA**



**RECTAL PROLAPSE <6cm**



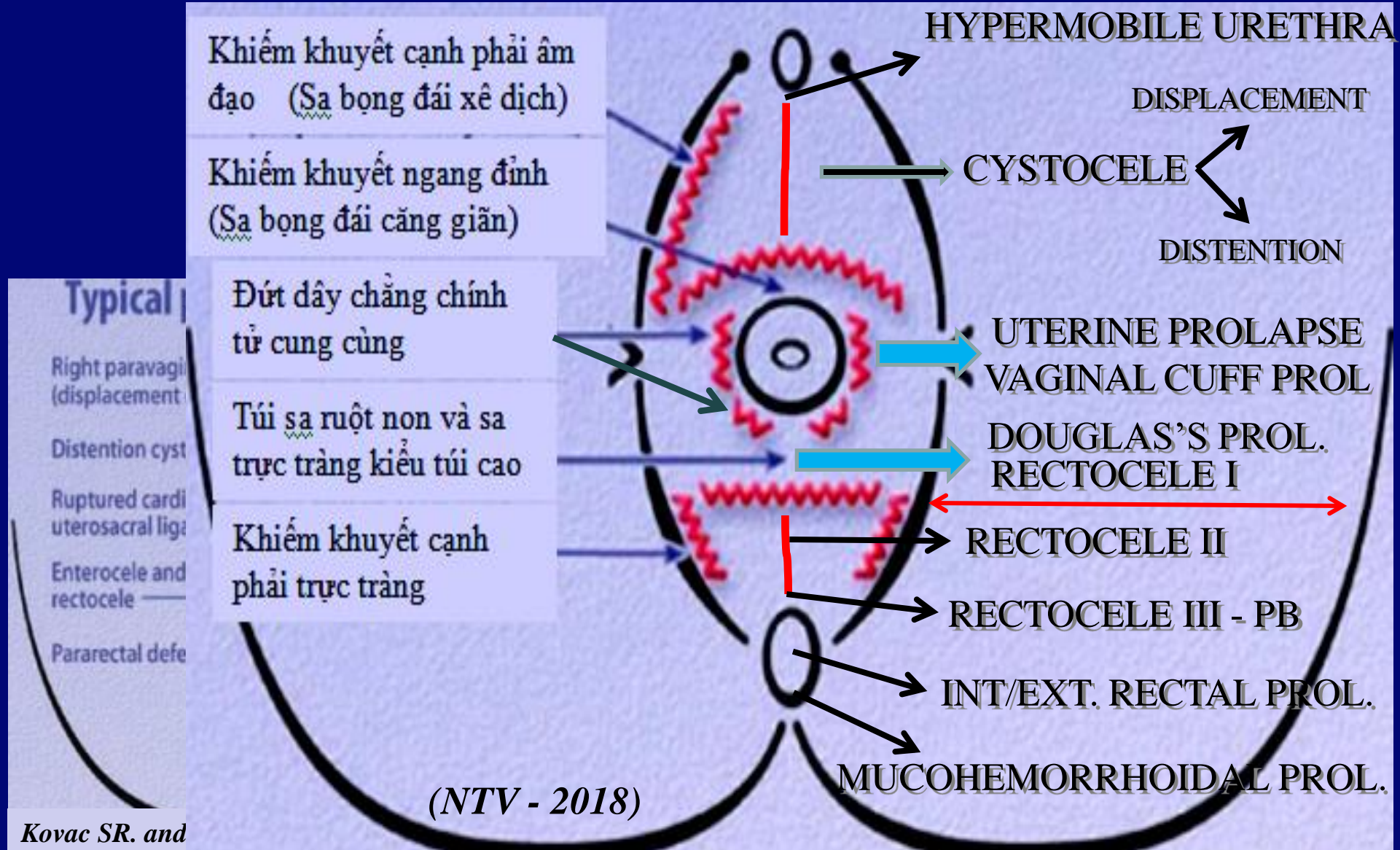
**SIGMOIDORECTAL PROLAPSE >6cm**

### 3. KẾT LUẬN

- CK. SẢN CHẬU = CK. NIỆU DỤC + CK. HMTT
- BẢN ĐỒ SA TẠNG CHẬU (2011) CHƯA ĐẦY ĐỦ
- BỆNH LÝ SA TẠNG CHẬU VÀ RỐI LOẠN CHỨC NĂNG SẢN CHẬU LÀ BỆNH LÝ ĐA KHOANG
- ĐỀ XUẤT BẢN ĐỒ SA TẠNG CHẬU MỚI (2018)

# ĐỀ XUẤT

## BẢN ĐỒ SA TẠNG CHẬU – POP MAPS (2018)



**CẢM ƠN !**