

Điều trị nội khoa U xơ tử cung

Nguyễn Thị Ngọc Phượng

Phó Chủ tịch Hội Phụ sản Việt nam

Chủ tịch Hội Nội Tiết Sinh Sản & Vô Sinh Thành Phố Hồ Chí Minh



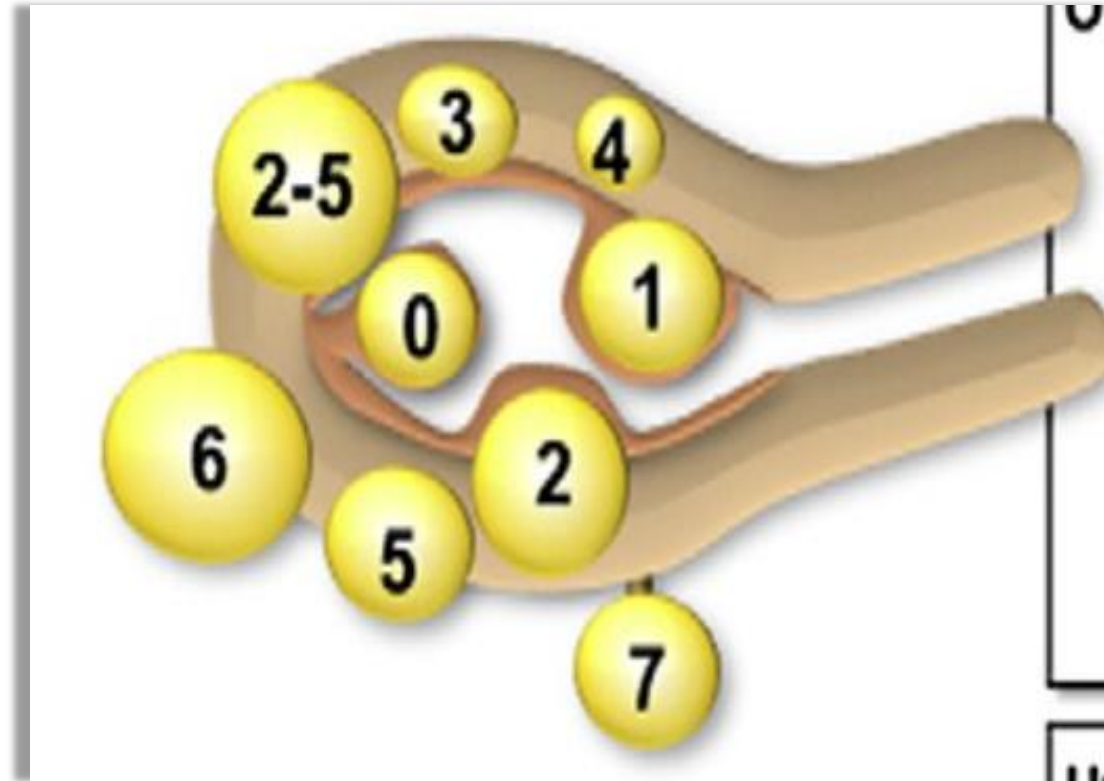
HỘI NGHỊ SẢN PHỤ KHOA LẦN THỨ
VIỆT - PHÁP - CHÂU Á **19**
THÁI BÌNH DƯƠNG

U xơ TC (Leiomyoma - L)

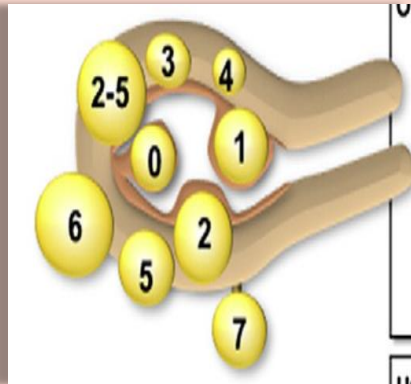
- = bệnh lý phụ khoa thường gặp ở phụ nữ tuổi sinh đẻ, là 1 trong các nguyên nhân của xuất huyết âm đạo bất thường (XHADB-T- Abnormal Uterine Bleeding – **AUB-L**).
- Rất đa dạng, khác nhau về số u, kích thước và vị trí các u và triệu chứng lâm sàng.
- Bảng phân loại của FIGO và hệ thống Wamsteker (2011 et 2018) đã phân rõ vị trí dưới niêm, trong cơ, hay dưới thanh mạc của các khối u.
- Hệ thống PALM-COEIN cũng của FIGO, cho biết nguyên nhân XHADB-T giúp chúng ta dự kiến được cách điều trị, hiệu quả và các biến chứng có thể xảy ra để tư vấn cho bệnh nhân.

Hệ thống Wamsteker

3



U xơ TC	0	Có cuống, trong buồng TC
	1	> 50% trong buồng TC
	2	≤ 50% trong buồng TC
O - Other 4	3	Dưới niêm nhưng 100% trong cơ TC
	4	Hoàn toàn nằm trong cơ TC
	5	Dưới thanh mạc, ≥50% trong cơ TC
	6	Dưới thanh mạc, < 50% trong cơ TC
	7	Dưới thanh mạc, có cuống
	8	Chỗ khác (cổ TC, các cơ quan quanh TC)
<p>Nếu u xơ nằm trọn trong cơ và lòi ra dưới niêm và dưới thanh mạc, có thể có 2 số chỉ vị trí khối u, 2–5, cách nhau bằng 1 gạch nối. Theo quy ước, số đầu chỉ khối u gần niêm mạc, số sau chỉ khối u gần thanh mạc.</p>		
	U xơ TC (L2-5)	Dưới niêm và dưới thanh mạc (< 50% nằm trong lòng TC và < 50% lòi ra dưới thanh mạc, hướng vào ổ bụng).



Cần cung cấp cho bệnh nhân và gia đình đủ thông tin về tình trạng bệnh, các cách điều trị hiện có cùng với hiệu quả, thuận lợi và biến chứng của mỗi cách. Thảo luận để bệnh nhân chọn cách điều trị phù hợp nhất cho mình:

1. Sóng siêu âm tần số cao có cộng hưởng từ hướng dẫn (magnetic resonance-guided focused ultrasound – HIFU-MRI),
2. Tắc động mạch TC (Uterine Artery Embolization - **UAE**,
3. Cắt TC hoàn toàn hay bán phần, bằng nội soi hay mổ hở,
4. Bóc nhân xơ, bằng nội soi hay mổ hở ngã bụng. Các u nằm dưới niêm mạc TC, thường gây cường kinh, rong kinh, sảy thai liên tiếp – nên được bóc bằng nội soi buồng TC
5. Điều trị nội khoa.

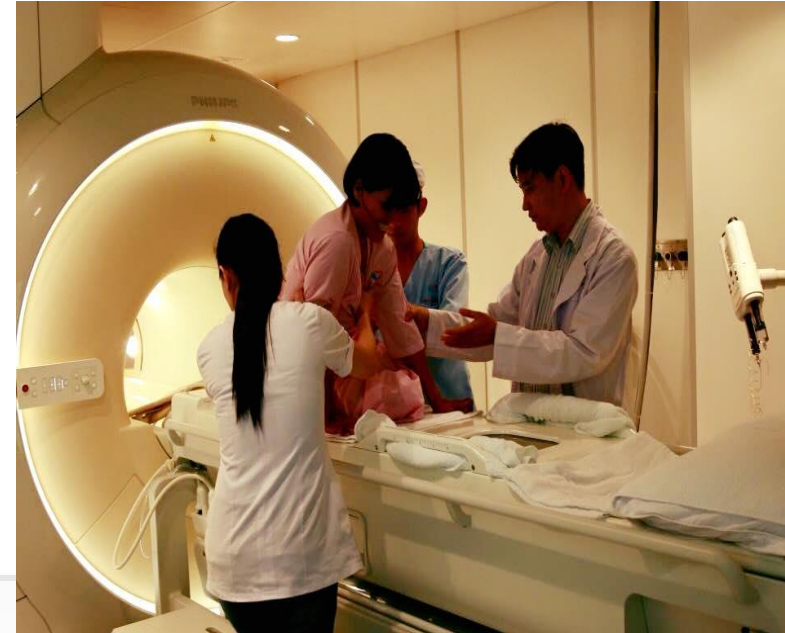HIFU-MRI

- Can thiệp ít xâm lấn, bảo tồn T

- Không cần gây mê,
- Không chảy máu

- Hồi phục nhanh (sau 12 giờ),
- Trở lại làm việc nhanh (24 giờ).

. Không áp dụng được nếu nhiều u to



*Source: AHRQ Publication No. 07-E011: Management of Uterine Fibroids: An Update of the Evidence.

Tắc động mạch TC (Uterine Artery Embolization – ***UAE***)

UAE có thể làm teo nhỏ khối u, và điều trị hiệu quả rong kinh (giảm 86% sau điều trị 3 tháng và 92% sau 12 tháng) nhưng không an toàn bằng bóc nhân xơ.

FDA (Foods & Drugs Administration) đã thông báo nhiều trường hợp biến chứng của UAE như nhiễm trùng, mãn kinh sớm, khối u hoại tử rơi vào ổ bụng gây viêm phúc mạc và đôi khi, có thể tử vong, dù rất hiếm.

Ý kiến chuyên gia: phụ nữ còn muốn mang thai, sinh con, chỉ định bóc nhân xơ an toàn hơn UAE.

3. Cắt TC, hoàn toàn hay bán phần, bằng mổ hở hay nội soi:

- Thường được chỉ định nếu bệnh nhân có u xơ kèm triệu chứng,
- Có nhiều biến chứng như nhiễm trùng, sốc gây mê...
- Tỷ lệ tử vong # 0,02 – 0,17% và tai biến # 5,4 – 7,9%
- Đa số bệnh nhân và gia đình muốn giữ TC dù đã lớn tuổi, gần mãn kinh.

4. Bóc nhân xơ qua nội soi buồng TC:

- là cách điều trị bảo tồn, ít xâm lấn
- Chỉ định đối với các khối u dưới niêm mạc TC (**L0, L1, L2, L3**), nhất là khi bệnh nhân có xuất huyết tC bất thường hoặc sảy thai liên tiếp.

Trong khi nội soi buồng TC, có thể quan sát NMTC, và nếu cần, có thể nạo sinh thiết NMTC.

Bóc nhân xơ qua nội soi buồng TC có thể có nhiều biến chứng:

- Nhiễm trùng, thủng TC,
- Dính buồng TC sau thủ thuật
- Vết sẹo bóc nhân xơ là một chỉ định mổ lấy thai sau này.
- Cũng đã có trường hợp, dù hiếm gặp, vỡ TC trong thai kỳ tại vết mổ bóc nhân xơ!.

Nếu khối u nằm trong cơ (L4, L5, L6, L7), phải bóc nhân xơ qua nội soi ổ bụng.

Và nếu khối u quá to so với đường rạch da nội soi, phẫu thuật viên phải sử dụng “bàn bào điện-morcellator” để lấy khối u ra.

Trường hợp này có điểm không thuận lợi:

- Thời gian gây mê kéo dài,
 - Nếu u ác tính, có khả năng các tế bào ung thư có thể được gieo rắc trong ổ bụng, dù có sử dụng bao bọc nhựa.
- *Wong M. & cs. (Arch Gynecol Obstet. 2018;297(2):285–293) đã tổng kết 33.723 trường hợp u xơ TC ở Trung Quốc được bóc qua nội soi ổ bụng, có sử dụng morcellator. Trong số này có **62 cas ác tính - sarcoma (0,18%), do xét nghiệm GPBL xác nhận.***

5. Điều trị nội khoa

Tại sao điều trị nội khoa?

- Bệnh nhân hoặc còn trẻ, hoặc đã gần mãn kinh, hoặc còn muốn sinh con thêm.
- Bệnh nhân thường lo lắng khi cắt TC vì sợ mất hạnh phúc gia đình!
- Nhiều nghiên cứu đã chứng minh, cắt TC, dù để lại 2 buồng trứng, vẫn làm cho phụ nữ mãn kinh sớm 2 – 3 năm!**.

- **Siddle N, Sarrel P, Whitehead M. Fertility and Sterility 1987, 47(1):94 – 100*
- ***Patricia G. Moorman, Evan R. Myers, Nicolette Warren Effect of hysterectomy with ovarian preservation on ovarian function. <http://www.ncbi.nlm.nih.gov/pmc/articles/PMC3223258/>.*

Điều trị nội khoa:

- Bệnh nhân **có u xơ nhỏ** (< TC 12 tuần thai kỳ), **không triệu chứng** (đau, xuất huyết TC bất thường) và không cần sinh thêm con: **không cần điều trị** ngay mà chỉ cần khám và theo dõi định kỳ, 6 – 12 tháng một lần.
- Nhiều loại thuốc đã được sử dụng để điều trị u xơ TC: thuốc giảm đau, thuốc viên nội tiết tránh thai, progestogens (medroxyPRG acetate), GnRH đồng vận +/- add-back, crinum.
- Gần đây, một số chất được gọi là “chất điều vận thụ thể Progesterone có chọn lọc” (selective progesterone receptor modulators-SPRMs) như Mifepristone và Ulipristal Acetate (UPA) đã được nghiên cứu, sử dụng để điều trị u xơ TC kéo dài và đã được chứng minh là hiệu quả.
- Vitamin D3.
- Thảo dược Việt nam – Crinum.

* Sunil K và cs. . *Role of vitamin D in uterine fibroid biology. Fertil and Steril Vol. 104, No 3, September 2015 0015-0282/.*

Thuốc viên nội tiết tránh thai: (combined oral contraceptive pills - COCs):

- Thường là các chất estrogen-progestin kết hợp.
- Cần nhiều nghiên cứu thêm để chứng minh hiệu quả và cơ chế tác dụng, COCs ngăn chặn u xơ xuất hiện hay làm giảm thể tích u xơ có sẵn?. Không điều trị các trường hợp u xơ to hoặc đau, XHTCBT nặng.
- Hiện nay, người ta chấp nhận cơ chế sau:
 - COCs ức chế nang noãn phát triển và rụng trứng. Do đó, estradiol và progesterone không được chế tiết,
 - Không có tác dụng làm khối u to lên,
 - Giảm đau,
 - NMTC teo mỏng.
- Thuận lợi: có thể sử dụng kéo dài với giá tiền không cao.

Progestins

- Đã được sử dụng điều trị u xơ TC hơn 40 năm.
- ***Cơ chế tác dụng:***
 - Năm 1966, Goldzieher et al. đã sử dụng *megestrol acetate* để làm cho u xơ bị “hoại tử đỏ - red degeneration”, giống như khối u xơ hoại tử trong thai kỳ. Do bị hoại tử, khối u sẽ nhỏ dần đi và có thể sẽ biến mất.
 - Thường, progestins ức chế hoạt động của trục “hạ đồi – tuyến yên – buồng trứng” làm cho nang noãn buồng trứng không phát triển, giảm chế tiết estrogens nên khối u xơ bị teo đi.

- Progestins có thể làm giảm 90% triệu chứng đau, (70-100% tùy theo tác giả).
- Progestins sử dụng sau phẫu thuật bảo tồn có thể dự phòng tái phát triệu chứng đau.
- Nhưng, progestins có thể gây ra tình trạng ngầy ngật, buồn ngủ, trầm cảm..
- **Depo-Provera (DMPA SC 104)** tiêm dưới da mỗi 3 tháng: giảm đau tốt, ít giảm mật độ xương, nhưng có thể gây ra XHTCBT. Tuy nhiên, Depo-Provera cũng có làm tăng CLCS.
- **LNG-IUD** (vòng Mirena đặt trong buồng TC) có thể chặn sự phát triển của khối u, và điều trị được rong kinh, nhưng buồng TC và NMTC cần phải bình thường và khối u xơ không to quá.

Progestins

Gần đây, có nhiều thông tin khoa học sau các nghiên cứu RCT có giá trị, đưa đến một số tình huống phức tạp, vì, **Progesterone có “tác dụng kép” trên khối u xơ:**

- Progesterone **kích thích u xơ phát triển** thông qua tác dụng thúc đẩy sự biểu hiện các yếu tố gây tăng trưởng như EGF and B-cell lymphoma 2 (Bcl-2),
- Progesterone lại có thể **ức chế sự phát triển của u xơ** thông qua tác dụng giảm hiện diện trong tế bào của yếu tố insulin-like growth factors (IGF).

Có nên khuyến cáo không sử dụng Progesterone để điều trị u xơ TC, mà có thể sử dụng progestins nếu không còn cách nào khác?.

GnRH đồng vận +/- add-back

GnRH-đồng vận (GnRH agonists – GnRH-a) tiêm 4 tuần một lần, đến 6 tháng.

- Giảm XHĐBT sau 3 tuần, có thể vô kinh sau 6 tháng; thể tích TC và u xơ giảm khoảng # 35% sau 3 tháng,
- Tuy nhiên hiệu quả điều trị bị hạn chế do không thể điều trị được lâu dài: **95% bệnh nhân bị tác dụng phụ do estrogens giảm nhiều, nhất là bị loãng xương nếu sử dụng kéo dài.**
- Nếu có sử dụng estrogens + progestins (add-back) kèm theo thì giảm được tác dụng phụ.
- Kết quả một RCT so sánh tác dụng của GnRH-a có hoặc không kèm add-back trong điều trị kéo dài 6 năm cho thấy, mật độ xương giảm như nhau ở cả 2 nhóm, dù có add-back hay không.

Các chất điều vận thụ thể progesterone có chọn lọc (Selective Progesterone Receptor Modulators - SPRM)

Hiện nay, các nhà khoa học công nhận rằng, có nhiều yếu tố có ảnh hưởng trên sự phát triển của u xơ TC như EGF, IGF-1 and II, hormone tăng trưởng (growth hormone), và Progesterone có tác dụng thúc đẩy các yếu tố này hoạt động.

Do đó, đã có nhiều suy nghĩ và nghiên cứu lại về sự phức tạp của cơ chế trong hoạt động thúc đẩy sự phát triển cũng như thoái triển của u xơ TC.

Những lập luận đó đã đưa đến việc nghiên cứu và sử dụng các chất mới “kháng progestins”, mà hiện nay được gọi là “**các chất điều vận thụ thể progesterone có chọn lọc (SPRMs)**” như mifepristone, ulipristal acetate and các chất khác, chưa có mặt trên thị trường dược phẩm ở Việt nam..

SPRM – Mifepristone

- Shen Q et al.: đã có một phân tích gộp với **11 RCT** (780 bệnh nhân + MFP 2,5 ou 5 mg/ngày x 3 – 6 tháng (*Fertil Steril. 2013;1006(6):1722–1726.e1–1722–1726.e10*): MFP giảm kích thước u xơ và tử cung, giảm cường kinh, hành kinh đau và thiếu máu.
- **Cơ chế tác dụng**: thụ thể Progesterone (**PR**) et **mRNA-PR** có mặt nhiều trong mô u xơ, hoạt động làm tăng thể tích TC và u xơ. **MFP ngăn chặn hoạt động của các proteins này**, do đó, ngăn chặn sự phát triển của khối u.
- **Ảnh hưởng của MFP trên NMTC**: *Cochrane Database Syst Rev. 2012;8:CD007687*: MFP có thể làm cho **NMTC dày hơn (OR 31.65; 95%CI 4.83 – 207.35)**; nhưng, tổn thương đã được chứng minh không ác tính, không tăng sản.

Mifepristone

Năm 2004, phân tích gộp 6 RCT với 166 bệnh nhân, tìm hiểu

- Về tác dụng của MFP trong làm giảm thể tích của TC và khối u xơ,
- Và dòng máu chảy về TC.
- Với liều cao (50, 25 mg) MFP

Tất cả đều có kết quả tốt.

Nghiên cứu tác dụng của 10 mg MFP cho thấy,

- Thể tích khối u và của TC giảm $\geq 25\%$;
- Lượng máu mất giảm # 95%;
- Hb tăng từ 9,5 lên 11,2 g/dL; hành kinh đau hoàn toàn khỏi trên 80% đối tượng nghiên cứu.

Cochrane 2012: chỉ có 3 RCT với 112 đối tượng tham gia (so sánh MFP vs placebo):

- Chưa có đủ chứng cứ về tác dụng giảm thể tích khối u của MFP .

SPRM - *Ulipristal acetate* (UPA)

UPA thuộc nhóm SPRM (selective progesterone-receptor modulator), **ức chế rụng trứng nhưng không ảnh hưởng đến nồng độ estrogens lưu hành** trong huyết thanh nên không gây ra tình trạng giống mãn kinh.

UPA có tác dụng kép đối với u xơ TC, vừa đồng vận vừa đối vận, tùy. theo sự gắn kết với thụ thể nào của progesterone.

UPA giảm thể tích khối u bằng cách:

- **Ức chế sự tăng trưởng** của các tế bào khối u, **giảm phân bào**,
- Kích thích “**chết tế bào**” theo lập trình,
- Tái cấu trúc “*mô nền ngoại bào*” (extracellulat matrix – ECM) khiến cho tỷ lệ (ECM) / yếu tố ức chế thấp metalloproteinase ECM bị hấp thu.

Trong 20% trường hợp, MMP hoạt động  thấp, nồng độ catenin delta-2 cao, u xơ không đáp ứng với UPA.

Nghiên cứu UPA

Có 4 nghiên cứu cơ bản: PEARL I, II, III, IV

PEARL I = RCT, phụ nữ có u xơ TC + triệu chứng sắp được mổ, được phân ra 3 nhóm, tỷ lệ 2:2:1

- 5 mg/ngày (n = 96) hoặc
- 10 mg/ngày (n = 98) ulipristal acetate hoặc
- placebo (n = 48)
- điều trị trong 12–13 tuần.

PEARL I cho thấy ulipristal acetate hiệu quả trong điều trị

- Xuất huyết TC bất thường và đau hạ vị do u xơ
- Giảm thể tích khối u
- Tác dụng phụ giống như placebo.⁴

Nghiên cứu UPA

PEARL II = RCT (pha 3), với **303 phụ nữ** phân ngẫu nhiên 3 nhóm, tỷ lệ 1:1:1

- **5 mg/ngày** ulipristal acetate và 1 lần tiêm bắp dd muối đẳng trương (placebo) mỗi tháng (n = 97)
- **10 mg/ngày** ulipristal và 1 lần tiêm bắp dd muối đẳng trương (placebo) mỗi tháng (n = 104)
- hoặc viên placebo và 1 lần tiêm 3.75 mg **leuprorelin acetate** cũng mỗi tháng (n = 101).
- thời gian điều trị: 12–13 tuần.

PEARL II cho thấy

- **UPA không kém hơn leuprorelin** trong làm giảm thể tích khối u và thể tích TC trước mổ
- **UPA được chấp nhận tốt hơn**, tác dụng phụ như cơn bốc nóng mặt cổ ít hơn, vì nồng độ estradiol không thấp đi khi điều trị với UPA.⁵

Nghiên cứu UPA

PEARL III nghiên cứu thử nghiệm lâm sàng kéo dài, nhãn mở, ở pha 3, thực hiện tại 21 trung tâm nghiên cứu thuộc 4 nước châu Âu, từ tháng 07/2010 đến tháng 11/2011; và có 18 trung tâm tham gia nghiên cứu PEARL III kéo dài sau giai đoạn nghiên cứu ban đầu.⁶

- PEARL III đánh giá tính hiệu quả và an toàn trong điều trị UPA kéo dài 4 đợt 3-tháng với liều 10 mg/ngày ulipristal acetate để điều trị các triệu chứng nặng hoặc trung bình của u xơ TC.
- 209 phụ nữ tiền mãn kinh có u xơ TC và rong kinh bắt đầu uống 1 viên UPA 10mg mỗi ngày trong vòng 4 ngày đầu của chu kỳ kinh nguyệt và tiếp tục cho đến 3 tháng.⁶
- Sau đợt điều trị đầu tiên, 132 phụ nữ tiếp tục tham gia vào nghiên cứu PEARL III kéo dài

Nghiên cứu UPA

Pearl III kéo dài (RCT): 132 phụ nữ được phân ngẫu nhiên vào 3 nhóm với tỷ lệ 1:1

- 1 nhóm được uống thêm *norethisterone acetate*
- **nhóm kia uống placebo,**
- trong **10 ngày sau khi điều trị xong mỗi đợt UPA.**
- N/c khảo sát *tính hồi phục của các thay đổi ở NMTC (progesterone receptor modulator-associated changes)* của bệnh nhân do điều trị UPA và thời gian xuất hiện kinh nguyệt và lượng máu hành kinh sau điều trị.

Mức độ hiệu quả và an toàn được đánh giá và định lượng sau 3 tháng điều trị đợt đầu và sau các đợt điều trị tiếp theo.⁶

PEARL III cho thấy UPA có **hiệu quả với điều trị kéo dài nhiều đợt và không tăng tác dụng phụ.**⁶

PEARL IV là 1 *RCT* khảo sát điều trị kéo dài nhiều đợt UPA:

- tính hiệu quả, an toàn và được chấp nhận của việc điều trị lặp lại nhiều đợt 12 tuần
- với liều 5 hoặc 10 mg/ngày UPA
- để điều trị kéo dài các trường hợp u xơ TC có biến chứng.^{7,8}
- được thực hiện tại **46 trung tâm nghiên cứu ở 11 nước châu Âu** từ tháng 06/ 2012 đến tháng 12/2014.
- **451 phụ nữ** trong độ tuổi sinh đẻ (18–50 tuổi) với u xơ TC có biến chứng, khối u ≥ 3 cm và ≤ 12 cm mà thể tích TC nhỏ hơn 16 tuần được thu nhận.
- được phân ngẫu nhiên 2 nhóm, tỷ lệ 1:1 uống 5 hoặc 10 mg UPA, bắt đầu trong vòng 4 ngày đầu của chu kỳ kinh nguyệt, và tham gia suốt 4 đợt điều trị, tổng cộng mỗi đợt là 84 ngày.

Nghiên cứu UPA

Kết quả nghiên cứu PEARL IV

- Giống như kết quả của PEARL III và PEARL III kéo dài.⁶
- Đồng ý sử dụng UPA điều trị u xơ TC kéo dài, có ngắt quãng.
- Tác dụng phụ (97.6%): nhẹ tới TB.
- Tác dụng phụ giảm khi điều trị các đợt sau.
- Nhức đầu và phùng bốc nóng mặt cổ: $\leq 11\%$ bệnh nhân,
- Đau vú và cảm giác khó chịu, mệt mỏi: $\leq 3\%$ bệnh nhân,
- giảm còn $\leq 1\%$ sau nhiều đợt điều trị.

Nghiên cứu UPA

Kết luận nghiên cứu:

Các nghiên cứu PEARL cho thấy:

- Ulipristal acetate = có hiệu quả và có thể là một biện pháp điều trị lâu dài các trường hợp u xơ TC có xuất huyết âm đạo bất thường, hứa hẹn thay cho phẫu thuật.
- Ulipristal acetate = có hiệu quả giảm đau, giảm thể tích khối u, giúp một số trường hợp bệnh nhân vô kinh, điều hòa chu kỳ kinh nguyệt trên 95% bệnh nhân, bảo vệ CLCS.
- UPA liều cao 10 mg/ngày chưa cho thấy tốt hơn liều đang sử dụng trên thị trường 5 mg/ngày¹, do đó, không cần kê toa liều cao.

Nghiên cứu UPA

Thay đổi NMTC khi điều trị UPA: xảy ra trên khoảng # 70% bệnh nhân,

- nhiều nang to thành lập trong NMTC,
- thay đổi chủ yếu ở mô đệm, cả nguyên bào xơ (fibroblasts) và mạng lưới các mạch máu,
- có thể hồi phục, lành tính, trở lại trạng thái bình thường # 2 tháng sau khi ngưng điều trị.

Trong nghiên cứu kéo dài PEARL III: không có tăng sản không điển hình và cũng không có ung thư tuyến NMTC sau 8 đợt điều trị UPA.

Cochrane 2016 điểm lại 10 RCT với 1.450 người tham gia và đã đưa ra mấy điểm nhận xét sau:

- **tất cả SPRM đều gây ra thay đổi NMTC** liên quan với PRM (PRM-associated endometrial changes - PAEC), trên 41 – 78,8% bệnh nhân.
- sau **khi ngưng điều trị, PAEC giảm**, chỉ còn 0% - 5%.
- SÂ đầu dò âm đạo cho thấy NMTC tạm thời dày lên, và trở về bình thường vài tuần sau khi ngưng điều trị.

Về tổn thương gan:

- Tháng 2/2018: Cơ quan quản lý Dược Phẩm châu Âu (The European Medicines Agency - EMA) thông báo có 5 trường hợp bị tổn thương gan nặng trong lúc điều trị với UPA, được cho là tổn thương gan có liên quan đến thuốc điều trị, có khả năng là UPA (drug-induced liver injury - DILI).
- Ủy Ban Đánh Giá Nguy Cơ sử dụng thuốc (The Pharmacovigilance Risk Assessment Committee - PRAC) khuyên bác sĩ không điều trị thêm bệnh nhân mới hoặc bắt đầu đợt điều trị mới.
- Tháng 5/ 2018: Tình trạng của UPA như là một thuốc có thể gây ra DILI **không khẳng định được mà cũng không xóa bỏ được**, PRAC đưa ra **khuyến cáo cho bệnh nhân sử dụng UPA trở lại**, với sự thận trọng để giảm thiểu nguy cơ tổn thương gan.

-

- Kết luận về UPA:

- * trong 4 nghiên cứu lớn về hiệu quả, nguy cơ tác dụng phụ (PEARL I, II, III, IV) với **1.868 bệnh nhân sử dụng UPA** theo phác đồ 5 mg/ngày x 3 tháng mỗi đợt, kéo dài 1 hay nhiều đợt cách khoảng 2 tháng giữa 2 đợt, các tác giả và EMA nhận thấy, **không có trường hợp nào tổn thương gan.**
- * từ 2012, UPA đã được sử dụng cho hơn 700.000 bệnh nhân và có 4 cas được cho là có tổn thương gan có thể liên quan đến UPA treatment. **Tỷ lệ là 4/700.000**, rất thấp.
- * UPA không thuộc nhóm thuốc có thể gây ra DILI.*
- * UPA có hiệu quả rõ trong điều trị u xơ TC.

Do đó, UPA có thể được sử dụng để điều trị nội khoa u xơ TC, với những thận trọng sau :

- * sàng lọc kỹ trước khi điều trị
- * xét nghiệm chức năng gan trước, trong khi (mỗi tháng một lần) và sau điều trị.
- * liều lượng: 5 mg/ngày x 3 tháng, ngưng thuốc 2 tháng và bắt đầu đợt điều trị mới, nếu bệnh nhân cần được điều trị thêm.

Đối với bệnh nhân gằn mãn kinh, UPA có thể giúp tránh cuộc mổ, nỗi sợ hãi với bất cứ phụ nữ nào, và phẫu thuật cắt TC lại có thể gây ra biến chứng, mãn kinh sớm!

Vitamin D

Chất chuyển hóa của vitamin D có thể ngăn chặn tế bào và chất nền ngoại bào (ECM) phát triển trong mô u xơ cây ở phòng thí nghiệm.

- vitamin D làm giảm thể tích khối u xơ ở chuột cobayes Eker.

Nghiên cứu về tác dụng của vitamin D trên u xơ TC:

Phương pháp nghiên cứu:

Nhóm nghiên cứu của Viện Quốc Gia Sức Khỏe Môi Trường (Study Group of the National Institute of America on Environmental Health – SG/NIAEH) đã chọn ngẫu nhiên phụ nữ tuổi từ 35 đến 49, sống trong các thành phố của Hoa Kỳ trong khoảng 1996 - 1999.

Nhóm phụ nữ này đều gần đến tuổi mãn kinh,

- được siêu âm để xác định có u xơ TC,
- cung cấp thông tin về bản thân, về thời gian mỗi ngày phơi nắng.

Nồng độ vitamin D và 25-hydroxyvitamin D (25(OH)D) trong huyết thanh được định lượng bằng phương pháp RIA (radioimmunoassay).

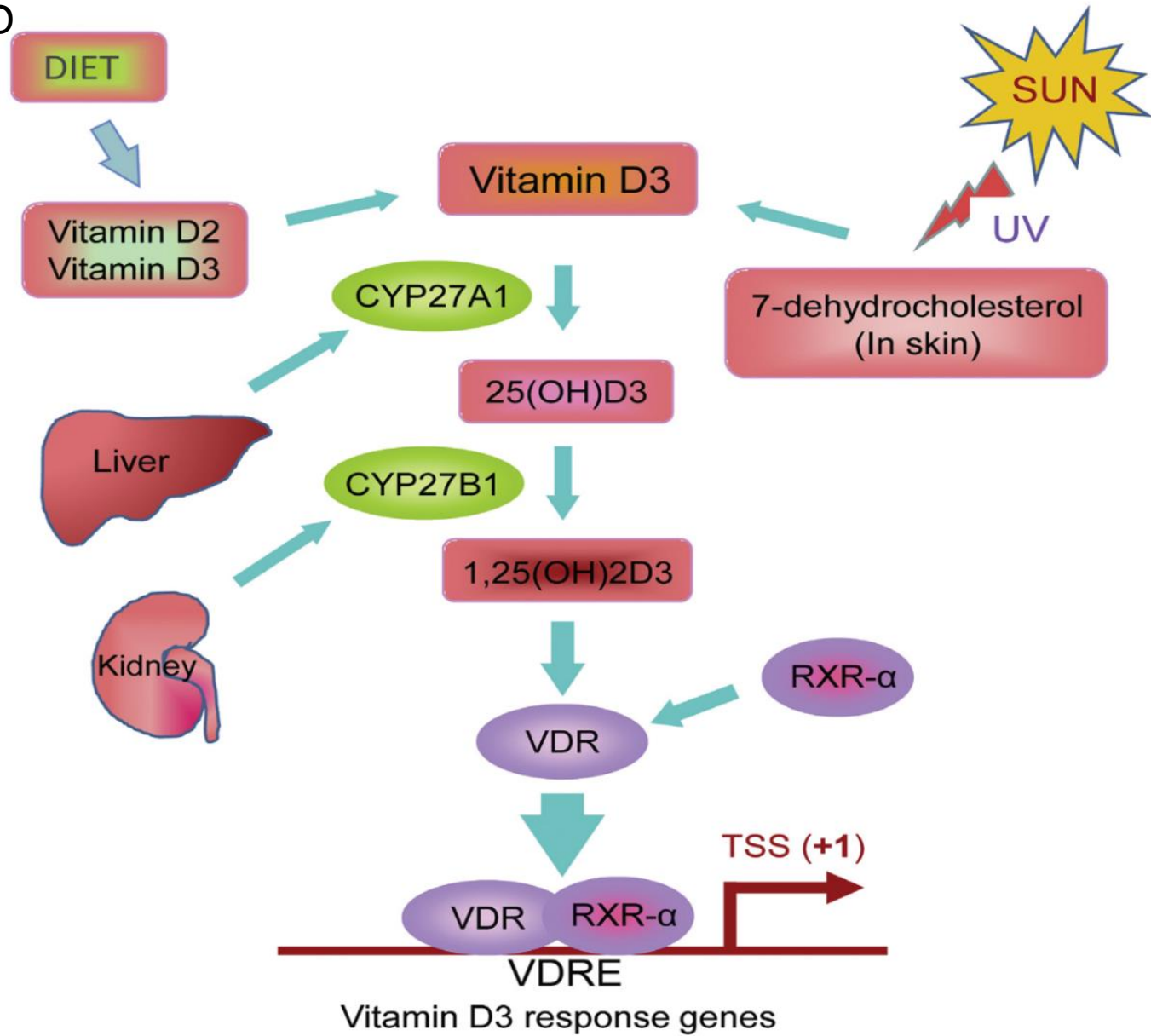
Kết quả:

- Chỉ có **10% phụ nữ da đen** và **50% phụ nữ da trắng** có nồng độ **25(OH)D** được cho là đủ (> 20 ng/ml).
- % u xơ TC của phụ nữ có đủ vitamin D là **32%**, thấp hơn so với nhóm không có đủ vitamin D, **aOR (OR corrected) = 0.68**, 95% CI = 0.48 – 0.96.
- **Phơi nắng > 1 giờ mỗi ngày** giúp giảm đến **40%** nguy cơ bị u xơ TC, **aOR = 0.6** ; CI 95% = 0.4 – 0.9.

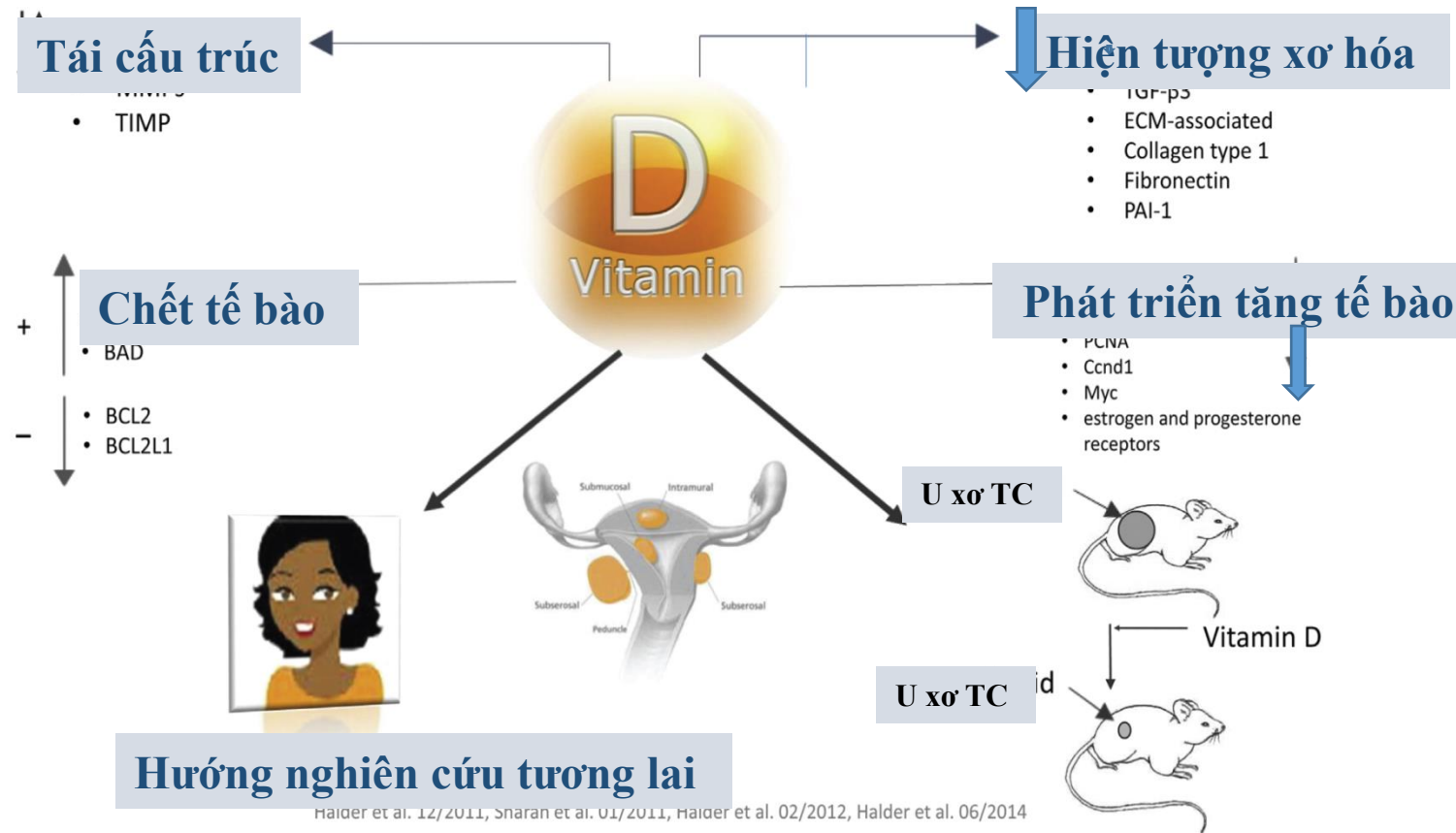
Kết luận về vitamin D:

Kết quả nghiên cứu cho thấy, **nồng độ vitamin D > 20 ng/ml** có thể làm giảm nguy cơ u xơ phát triển.

Vitamin D



Vitamin D



Brakta. VitaminD in regulation of fibroids. Fertil Steril 2015

Crinum

Crinum, thuộc họ Amaryllidaceae, thường được sử dụng ở các nước Nam Á, được xem là chất chống lại sự phát triển của các u (anti-tumoral).

Chất chiết xuất của nó là Crila.

Ở Việt nam, Crila được bán trên thị trường, như là thực phẩm chức năng, dùng để điều trị u xơ TC, giảm thể tích khối u và thể tích TC.

Liều lượng: 5 viên uống x 2 lần mỗi ngày (hàm lượng mỗi viên chưa rõ).

Cần có nghiên cứu RCT để xác định chứng cứ xác định hiệu quả điều trị u xơ TC của Crinum.

Kết luận

1. U xơ TC là bệnh lý thường gặp ở khoảng 50 – 70% phụ nữ tuổi trung niên (30 – 50 tuổi).
2. Đây là loại u phụ thuộc hormone, estrogens và progesterone.
3. Hầu hết u xơ là lành tính.
4. # 50% bệnh nhân có u nhỏ, (\leq kích thước của TC có thai 12 tuần), không hoặc có ít triệu chứng, không cần điều trị. Cần theo dõi định kỳ, khám và siêu âm, xét nghiệm mỗi 6 – 12 tháng.
5. Khi bắt đầu điều trị, cần cân nhắc trên từng bệnh nhân, nhiều yếu tố như tuổi bệnh nhân, số con, có hiếm muộn không, có triệu chứng gì, xuất huyết TC bất thường không....
6. U xơ TC tuy lành tính nhưng có thể có nhiều biến chứng ảnh hưởng đến sức khỏe và sinh sản và chất lượng cuộc sống của bệnh nhân như thiếu máu, hành kinh đau, cường kinh, giao hợp đau, sảy thai liên tiếp, vô sinh.

7. Cắt TC qua mổ hở hay qua nội soi là cách điều trị truyền thống, ngày trước thường được chỉ định khi bệnh nhân có u xơ và có biến chứng.
8. Nếu bệnh nhân muốn giữ lại TC, bóc nhân xơ có thể an toàn hơn cắt TC, ngay khi khối u to. Bệnh nhân cần được thông báo đầy đủ về các biến chứng, tái phát, tỷ lệ phải mổ lại,,

Bóc nhân xơ qua nội soi buồng TC đối với các khối nằm trong lòng TC hay nằm dưới niêm mạc TC (L0, L1, L2, L3) cần phải có phẫu thuật viên nhiều kinh nghiệm đảm nhận.

Ngay trước phẫu thuật, có thể tiêm vasopressin, bupivacaine hay epinephrine để giảm lượng máu mất trong khi mổ.

9. HIFU-MRI có thể được chỉ định nếu u xơ đơn giản, không quá to.

10. Tắc động mạch tử cung (Uterine artery embolization - UAE) là một kỹ thuật điều trị hiệu quả đối với một số phụ nữ có u xơ TC có chọn lọc..

-Tác dụng của UAE trên suy buồng trứng sớm, sinh đẻ và thai nghén chưa được làm rõ.

- Do đó, phụ nữ còn muốn sinh con nên được chỉ định điều trị cách khác.

- Bệnh nhân sẽ được thực hiện kỹ thuật này cần được khám, xét nghiệm, đánh giá rất thận trọng.

11. **Điều trị nội khoa**: không nói đến chỉ định y khoa, nhiều phụ nữ vẫn thích điều trị nội khoa hơn là mổ.

Trong khoảng gần nửa thế kỷ, đã có nhiều nghiên cứu đưa ra một số chất có thể sử dụng để điều trị nội khoa u xơ TC, mở ra một con đường nhiều hứa hẹn cho phụ nữ cũng như cho y học, tìm cách thay thế phẫu thuật.

- ***Progestins***: có thể sử dụng qua nhiều cách: uống, tiêm, đặt DCTC có chứa nội tiết, que cấy dưới da.
- ***Thuốc viên nội tiết tránh thai (Oral contraceptives pills – OCs)*** có thể điều hòa chu kỳ kinh nguyệt, giảm hành kinh đau, và không làm tăng nguy cơ phát triển u xơ TC. Nên uống giống như trong sử dụng OCs để tránh thai, không cần uống liên tục.

11.

- ***GnRH đồng vận – GnRH-a*** (tiêm cách nhau 4 tuần) giảm thể tích TC và khối u, điều trị được cường kinh, hành kinh đau nhưng có **nhiều tác dụng phụ nặng** như gây tình trạng giống mãn kinh, giảm mật độ xương, thậm chí loãng xương nếu sử dụng lâu. Không được sử dụng quá 6 tháng và có “add-back”.
- Sau khi ngưng điều trị, triệu chứng và khối u trở lại như tình trạng ban đầu trong khoảng 6 tháng với tỷ lệ > 50%.

11.

- *SPRMs* gần đây được sử dụng để điều trị u xơ TC, rất hứa hẹn sẽ là điều trị hiệu quả, an toàn, làm chậm lại hoặc thay thế chỉ định phẫu thuật, nhất là ở phụ nữ tuổi gần mãn kinh.

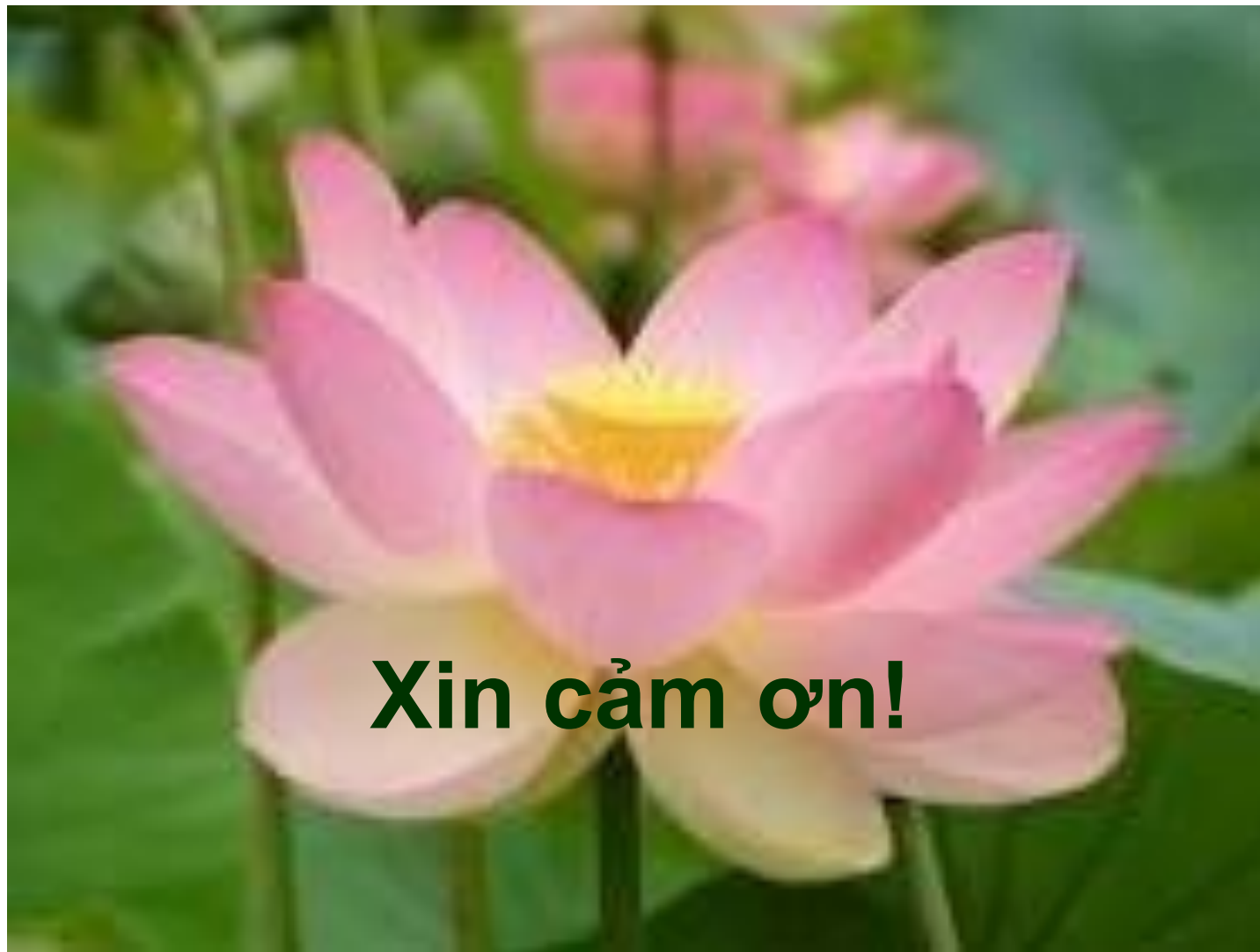Mifepristone (5 – 10 mg, 1 viên mỗi ngày trong 3 tháng, sử dụng “off-label”) hiệu quả làm giảm thể tích TC và khối u, cũng điều trị được hành kinh đau.

11.

Ulipristal acetate được chỉ định để điều trị u xơ TC, với liều lượng **1 viên 5 mg uống mỗi ngày trong 3 tháng mỗi đợt**. Nếu điều trị nhiều đợt, cần ngưng 2 tháng rồi bắt đầu đợt mới.

Kinh nghiệm nghiên cứu thấy **có thể sử dụng đến 8 đợt**. Tác dụng phụ chủ yếu là **nhức đầu và bốc nóng mặt nhẹ**, càng nhiều đợt thì tác dụng phụ càng giảm.

UPA làm **giảm thể tích khối u do nhiều cơ chế, nhưng chủ yếu là gây chết tế bào u xơ và làm chất nền ngoại bào bị hấp thu** (*apoptosis and ECM resorption*), nên tỷ lệ tái phát rất thấp.



Tài liệu tham khảo:

1. *Manuela Farris, Carlo Bastianelli, Elena Rosato, Ivo Brosens, Giuseppe Benagiano.* Uterine fibroids: an update on current and emerging medical treatment options. *Therapeutics and Clinical Risk Management* 2019;15:157-178
2. *Yang H, Xc L, Yao C, et al.* Proportion of uterine malignant tumors in patients with laparoscopic myomectomy: a national multicenter study in China. *Chin Med J.* 2017;130:2661–2665.
3. *Wong M, de Wilde RL, Isaacson K.* Reducing the spread of occult uterine sarcoma at the time of minimally invasive gynecologic surgery. *Arch Gynecol Obstet.* 2018;297(2):285–293.
4. *Steiner RA, Wight E, Tadir Y, Haller U.* Electrical cutting device for laparoscopic removal of tissue from the abdominal cavity. *Obstet Gynecol.* 1993;81:471–474.
5. *della Badia C, Karini H.* Endometrial stromal sarcoma diagnosed after uterine morcellation in laparoscopic supracervical hysterectomy. *J Minim Invasive Gynecol.* 2010;17(6):791–793.
6. *Anupama R, Ahmad SZ, Kuriakose S, Vijaykumar DK, Pavithran K, Seethalekshmy NV.* Disseminated peritoneal leiomyosarcomas after laparoscopic “myomectomy” and morcellation. *J Minim Invasive Gynecol.* 2011;18(3):386–389.
7. *Cohen SL, Einarsson JI, Wang KC, et al.* Contained power morcellation within an insufflated isolation bag. *Obstet Gynecol.* 2014;124(3):491–497.
8. *Siedhoff MT, Cohen SL.* Tissue extraction techniques for leiomyomas and uteri during minimally invasive surgery. *Obstet Gynecol.* 2017;130(6):1251–1260.

9. *Hutchins FL Jr, Worthington-Kirsch R, Berkowitz RP.* Selective uterine artery embolization as primary treatment for symptomatic leiomyomata uteri. *J Am Assoc Gynecol Laparosc.* 1999;6(3):279–284.
10. *Spies JB.* Current role of uterine artery embolization in the management of uterine fibroids. *Clin Obstet Gynecol.* 2016;59(1):93–102.
11. *Jenne JW, Preusser T, Günther M.* High-intensity focused ultrasound: principles, therapy guidance, simulations and applications. *Zeitschrift für Medizinische Physik.* 2012;22(4):311–322.
12. *Brown MRD, Farquhar-Smith P, Williams JE, Ter Haar G, Desouza NM.* The use of high-intensity focused ultrasound as a novel treatment for painful conditions – a description and narrative review of the literature. *Br J Anaesth.* 2015;115(4):520–530.
13. *She WH, Cheung TT, Jenkins CR, Irwin MG.* Clinical applications of high-intensity focused ultrasound. *Hong Kong Med J.* 2016;22:382–392.
14. *Donnez J, Donnez O, Dolmans M-M.* With the advent of selective progesterone receptor modulators, what is the place of myoma surgery in current practice? *Fertil Steril.* 2014;102:640–648.
15. *Singh SS, Belland L.* Contemporary management of uterine fibroids: focus on emerging medical treatments. *Curr Med Res Opin.* 2015;31(1):1–12.
16. *Gurusamy KS, Vaughan J, Fraser IS, Best LMJ, Richards T.* Medical therapies for uterine fibroids-a systematic review and network meta-analysis of randomised controlled trials. *PLoS One.* 2016;11(2):e0149631art.

17. *Bartels CB, Cayton KC, Chuong FS, et al.* An evidence-based approach to the medical management of fibroids: a systematic review. *Clin Obstet Gynecol.* 2016;59(1):30–52.
18. *Goodman AL.* Progesterone therapy in uterine fibroma. *J Clin Endocrinol Metab.* 1946;6(5):402–408.
19. *Nakai G, Yamada T, Hamada T, et al.* Pathological findings of uterine tumors preoperatively diagnosed as red degeneration of leiomyoma by MRI. *Abdom Radiol.* 2017;42(7):1825–1831.
20. *Hachiya K, Kato H, Kawaguchi S, et al.* Red degeneration of a uterine fibroid following the administration of gonadotropin releasing hormone agonists. *J Obstet Gynaecol.* 2016;36(8):1018–1019.
21. *Xu Q, Ohara N, Liu J, et al.* Progesterone receptor modulator CDB-2914 induces extracellular matrix metalloproteinase inducer in cultured human uterine leiomyoma cells. *Mol Hum Reprod.* 2008;14(3):181–191.
22. *Ortmann O, Weiss JM, Diedrich K.* Gonadotrophin-releasing hormone (GnRH) and GnRH agonists: mechanisms of action. *Reprod Biomed Online.* 2002;5(Suppl 1):1–7.
23. *Roux C, Pelissier C, Listrat V, et al.* Bone loss during gonadotropin releasing hormone agonist treatment and use of nasal calcitonin. *Osteoporos Int.* 1995;5(3):185–190.
24. *Cheng Y-M, Chou C-Y, Huang S-C, Lin H-C.* Oestrogen deficiency causes DNA damage in uterine leiomyoma cells: a possible mechanism for shrinkage of fibroids by GnRH agonists. *Br J Obstet Gynaecol.* 2001;108:95–102.
25. *Lumsden MA, West CP, Baird DT.* Goserelin therapy before surgery for uterine fibroids. *Lancet.* 1987;329(8523):36–37.
26. *Lethaby A, Vollenhoven B, Sowter M.* Efficacy of pre-operative gonadotrophin hormone releasing analogues for women with uterine fibroids undergoing hysterectomy or myomectomy: a systematic review. *Br J Obstet Gynaecol.* 2002;109(10):1097–1108.
27. *Benagiano G, Cronjé H, Kivinen ST, et al.* Zoladex (goserelin acetate) and the anemic patient: results of a multicenter fibroid study. *Fertil Steril.* 1996;66:223–229.
28. *Benagiano G, Morini A, Primiero FM.* Fibroids: overview of current and future treatment options. *Br J Obstet Gynaecol.* 1992;99(s7):18–22.

29. *Donnez J, Schrurs B, Gillerot S, Sandow J, Clerckx F. Treatment of uterine fibroids with implants of gonadotropin-releasing hormone agonist: assessment by hystero-graphy. Fertil Steril. 1989;51(6):947–950.*
30. *Donnez J, Nisolle M, Grandjean P, Gillerot S, Clerckx F. The place of GnRH agonists in the treatment of endometriosis and fibroids by advanced endoscopic techniques. Br J Obstet Gynaecol. 1992;99(Suppl 7):31–33.*
31. *West CP, Lumsden MA, Hillier H, Sweeting V, Baird DT. Potential role for medroxyprogesterone acetate as an adjunct to goserelin (Zoladex) in the medical management of uterine fibroids. Hum Reprod.1992;7(3):328–332.*
32. *Carr BR, Marshburn PB, Weatherall PT, et al. An evaluation of the effect of gonadotropin-releasing hormone analogs and medroxyprogesterone acetate on uterine leiomyomata volume by magnetic resonance imaging: a prospective, randomized, double blind, placebo-controlled,crossover trial. J Clin Endocrinol Metab. 1993;76:1217–1223.*
33. *Palomba S, Orio F Jr, Russo T, et al. Long-term effectiveness and safety of GnRH agonist plus raloxifene administration in women with uterine leiomyomas. Hum Reprod. 2004;19(6):1308–1314.*
34. *Mclaren JS, Morris E, Rymer J. Gonadotrophin receptor hormone analogues in combination with add-back therapy: an update. Menopause Int. 2012;18(2):68–72.*
35. *Moroni RM, Martins WP, Ferriani RA, et al. Add-back therapy with GnRH analogues for uterine fibroids. Cochrane Database Syst Rev.2015;20:CD010854.*
36. *Chen W, Yoshida S, Ohara N, Matsuo H, Morizane M, Maruo T. Gonadotropin-releasing hormone antagonist cetorelix down-regulates proliferating cell nuclear antigen and epidermal growth factor expression and up-regulates apoptosis in association with enhanced poly(adenosine 5'-diphosphate-ribose) polymerase expression in cultured human leiomyoma cells. J Clin Endocrinol Metab.2005;90(2):884–892.*
37. *Britten JL, Malik M, Levy G, Mendoza M, Catherino WH. Gonadotropin-releasing hormone (GnRH) agonist leuprolide acetate and GnRH antagonist cetorelix acetate directly inhibit leiomyoma extracellular matrix production. Fertil Steril. 2012;98(5):1299–1307.*

- 38., *Oberyé JJ, Hulst VP, de Blok S*. Rapid reduction of leiomyoma volume during treatment with the GnRH antagonist ganirelix. *BJOG*. 2005;112(5):638–642
39. *Betz SF, Zhu Y-F, Chen C, Struthers RS*. Non-peptide gonadotropin-releasing hormone receptor antagonists. *J Med Chem*.2008;51(12):3331–3348.
40. *Zhu Y-F, Gross TD, Guo Z, et al*. Identification of 1-arylmethyl-3-(2-aminoethyl)-5-aryluracil as novel gonadotropin-releasing hormone receptor antagonists. *J Med Chem*. 2003;46(11):2023–2026.
41. *Guo Z, Zhu Y-F, Gross TD, et al*. Synthesis and structure-activity relationships of 1-arylmethyl-5-aryl-6-methyluracils as potent gonadotropin-releasing hormone receptor antagonists. *J Med Chem*.2004;47(5):1259–1271.
42. *Archer DF, Stewart EA, Jain RI, et al*. Elagolix for the management of heavy menstrual bleeding associated with uterine fibroids: results from a phase 2a proof-of-concept study. *Fertil Steril*. 2017;108(1):152–160.
43. *Kim S-M, Lee M, Lee SY, et al*. Discovery of an orally bioavailable gonadotropin-releasing hormone receptor antagonist. *J Med Chem*. 2016;59(19):9150–9172.
44. *Pohl O, Marchand L, Fawkes N, Gotteland J-P, Loumaye E*.
Gonadotropin-releasing hormone receptor antagonist mono- and
combination therapy with estradiol/norethindrone acetate add-back: pharmacodynamics and safety of OBE2109. *J Clin Endocrinol Metab*.2018;103(2):497–504.
45. *Maruo T, Matsuo H, Shimomura Y, et al*. Effects of progesterone on growth factor expression in human uterine leiomyoma. *Steroids*.2003;68(10–13):817–824.
46. *Wagenfeld A, Saunders PTK, Whitaker L, Critchley HOD*. Selective progesterone receptor modulators (SPRMs):progesterone receptor action, mode of action on the endometrium and treatment options in gynecological therapies. *Expert Opin Ther Targets*. 2016;20(9):1045–1054.
47. Contraception and Reproductive Health Branch, NICHD Report; 2004.Available from: https://www.nichd.nih.gov/publications/pubs/council_crhb_2004/index. Accessed October 18, 2018. *Flierman PA*

48. *Murphy AA, Kettel LM, Morales AJ, Roberts VJ, Yen SS.* Regression of uterine leiomyomata in response to the antiprogesterone RU 486. *J Clin Endocrinol Metab.* 1993;76(2):513–517.
49. *Yen SSC.* Clinical use of RU 486 in the treatment of uterine fibroids. In: Donaldson MS, Dorflinger L, Brown SS, Benet LS, editors. *Clinical Applications of Mifepristone (RU 486) and Other Antiprogestins.* Washington, DC: National Academy Press; 1993:189–209.
50. *Reinsch RC, Murphy AA, Morales AJ, Yen SS.* The effects of RU 486 and leuprolide acetate on uterine artery blood flow in the fibroid uterus: a prospective, randomized study. *Am J Obstet Gynecol.* 1994;170(6):1623–1628.
51. *Steinauer J, Pritts EA, Jackson R, Jacoby AF.* Systematic review of mifepristone for the treatment of uterine leiomyomata. *Obstet Gynecol.* 2004;103(6):1331–1336.
52. *Fiscella K, Eisinger SH, Meldrum S, Feng C, Fisher SG, Guzick DS.* Effect of mifepristone for symptomatic leiomyomata on quality of life and uterine size: a randomized controlled trial. *Obstet Gynecol.* 2006;108(6):1381–1387.
53. *Eisinger SH, Fiscella J, Bonfiglio T, Meldrum S, Fiscella K.* Open-label study of ultra low-dose mifepristone for the treatment of uterine leiomyomata. *Eur J Obstet Gynecol Reprod Biol.* 2009;146(2):215–218.
54. *Seth S, Goel N, Singh E, Mathur AS, Gupta G.* Effect of mifepristone (25 mg) in treatment of uterine myoma in perimenopausal woman. *J Midlife Health.* 2013;4(1):22–26.
55. *Kulshrestha V, Kriplani A, Agarwal N, et al.* Low dose mifepristone in medical management of uterine leiomyoma – an experience from a tertiary care hospital from north India. *Indian J Med Res.* 2013;137(6):1154–1162.
56. *Tristan M, Orozco LJ, Steed A, et al.* Mifepristone for uterine fibroids. *Cochrane Database Syst Rev.* 2012;8:CD007687.
57. *Arora D, Chawla J, Kochar SPS, Sharma JC.* A randomized control trial to assess efficacy of mifepristone in medical management of uterine fibroid. *Med J Armed Forces India.* 2017;73(3):267–273.

58. Sun M, Zhu G, Zhou L. Effect of mifepristone on the expression of progesterone receptor messenger RNA and protein in uterine leiomyomata. *Zhonghua Fu Chan Ke Za Zhi*. 1998;33(4):227–231.
59. Engman M, Varghese S, Lagerstedt Robinson K, et al. GSTM1 gene expression correlates to leiomyoma volume regression in response to mifepristone treatment. *PLoS One*. 2013(12):e80114.
60. Luo X, Yin P, Coon VJS, Cheng YH, Wiehle RD, Bulun SE. The selective progesterone receptor modulator CDB4124 inhibits proliferation and induces apoptosis in uterine leiomyoma cells. *Fertil Steril*. 2010;93(8):2668–2673.
61. Xu Q, Takekida S, Ohara N, et al. Progesterone receptor modulator CDB-2914 down-regulates proliferative cell nuclear antigen and Bcl-2 protein expression and up-regulates caspase-3 and poly(adenosine 5'-diphosphate-ribose) polymerase expression in cultured human uterine leiomyoma cells. *J Clin Endocrinol Metab*. 2005;90(2):953–961.