

Mã BARCODE **618593**

ID: 0K170204.228

Họ,tên, tuổi BN: Nguyễn Thế Bình, 26 tuổi, Nam

Địa chỉ: , , Tỉnh Vĩnh Phúc

Chẩn đoán ban đầu:

Y HÀ NỘI
XÉT NGHIỆM

Tên chỉ số	Kết quả	Đơn vị	Chỉ số bình thường	
			Nữ	Nam
Định lượng LH (Luteinizing Hormone) [Máu]	5.74	mU/ml		1.7 - 8.6
Định lượng FSH (Follicular Stimulating Hormone) [Máu]	10.63	mU/mL		3.5 - 12.5
Định lượng Prolactin [Máu]	24.84	ng/ml	6.0- 29.9	4.6- 21.4
Định lượng Estradiol [Máu]	80.19	pmol/L		28 - 156
Định lượng Testosterol [Máu]	12.31	nmol/l	0.22- 2.9	9.9- 27.8

BS chỉ định: Nguyễn Hoài Bắc Pk1

TRƯỞNG KHOA XÉT NGHIỆM

Ngày in: 04/02/2017 9:15:23AM

TS.BS. Trần Huy Chinh



PHIẾU XÉT NGHIỆM TINH DỊCH

Họ tên: **NGUYỄN THẾ BÌNH**Tuổi: **1991**MS: **11**

Địa chỉ:

Điện thoại:

Chẩn đoán lâm sàng:

XN lần thứ:

Kiêng giao hợp: ngày

Mục đích xét nghiệm:

Kiểm tra: Rửa: Bảo quản:

KẾT QUẢ

Màu (Trắng sữa)	Thể tích (1.5 ml)	Hóa lỏng (<30 phút)	Độ quán 0 - (+)	pH (≥7,2)
TS	4,0	BT	BT	7,5

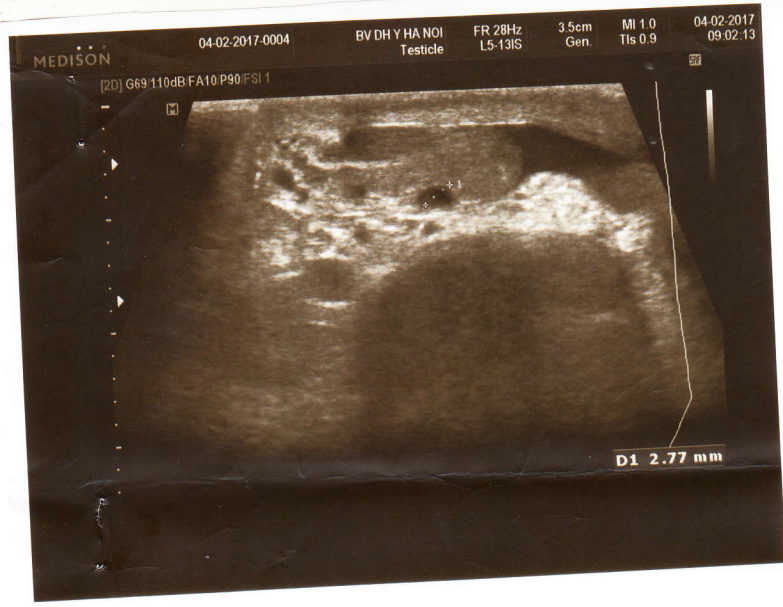	Mật độ (≥ 15 Tr/ml)	Tỉ lệ TT sống (≥ 58%)	Khả năng di động của tinh trùng (%)			
			Có di động (≥ 40%)			Không di động (D)
			Tiến tới (≥ 32%)	Không tiến tới (C)		
			Nhanh (A)	Chậm (B)	(C)	
Trước rửa	<1 TR	+	-	+	+	+
Sau rửa						

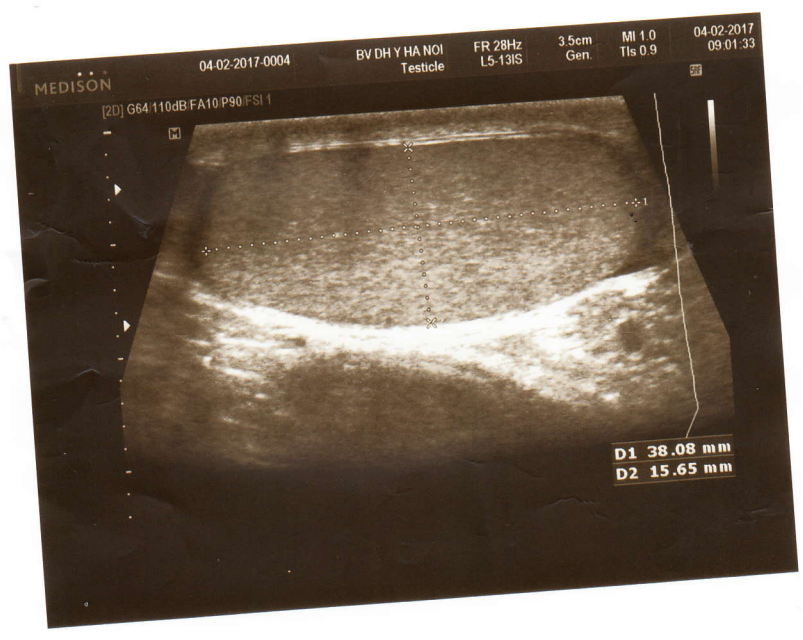
Đặc điểm hình thái:

Tinh trùng bình thường (≥4%)	Tinh trùng không bình thường (<96%)	Tế bào khác		
		TT non	BC (≤ 1Tr)	Vi khuẩn
+	+	(-)	(-)	(-)

(Các chỉ số in nghiêng trong ngoặc là chỉ số bình thường của tinh dịch – theo WHO 2010)

Ngày ... tháng ... năm 2017
BS điều trịNgày 04 tháng 02 năm 2017
BS xét nghiệm

ThS. Nguyễn Thanh Hoa





BỆNH VIỆN ĐẠI HỌC Y HÀ NỘI
KHOA CHẨN ĐOÁN HÌNH ẢNH
Tel: 04.35747788-4445

Mã người bệnh: 17512700

Số hồ sơ: 17530326

PHIẾU KHÁM SIÊU ÂM

Họ và tên: **Nguyễn Thế Bình**

Giới: Nam

Tuổi: 26 tuổi

Chẩn đoán: ktskss(U711192)

Dịch vụ: Siêu âm tinh hoàn hai bên

Yêu cầu siêu âm: Tinh hoàn

Nơi yêu cầu: PK1 Nội 3 - Trung tâm Y khoa số 1

KẾT QUẢ

Thăm khám tinh hoàn bằng đầu dò nông, có kết hợp siêu âm Doppler:

Tinh hoàn phải kích thước 38x15x24mm

- Nhu mô đồng nhất, không có khối bất thường. Trên siêu âm Doppler màu nhu mô tưới máu đều.
- Mào tinh phải kích thước bình thường, đầu mào tinh có nang đường kính 3mm.
- Không có tràn dịch màng tinh phải.

Tinh hoàn trái kích thước 38x15x24mm

- Nhu mô đồng nhất, không có khối bất thường. Trên siêu âm Doppler màu nhu mô tưới máu đều.
- Mào tinh trái kích thước bình thường, cấu trúc âm bình thường.
- Không có tràn dịch màng tinh trái.
- Không thấy bất thường khác vùng bìu
- Tĩnh mạch tinh hai bên không giãn

KL: Hình ảnh nang nhỏ đầu mào tinh hoàn phải.

Ngày 04 tháng 02 năm 2017

BS chuyên khoa

Nguyễn Tuấn Linh B