

Reconstruction mammaire immédiate (RMI) :

Comment ? Avec quels résultats ?



Centre Olympique de Gougues

Pr Gilles Body

Pôle de gynécologie obstétrique,
médecine fœtale, reproduction et génétique
CHRU de TOURS
FRANCE



Faculté de Médecine de TOURS

Vietnam
26 au 29 avril 2011

2ème Congrès Franco-Vietnamien
de Gynécologie Obstétrique

HN Việt – Pháp lần 11, năm 2011

1

Les objectifs de la chirurgie reconstructrice sont différents de ceux de la chirurgie plastique



Vietnam
26 au 29 avril 2011

2ème Congrès Franco-Vietnamien
de Gynécologie Obstétrique

HN Việt – Pháp lần 11, năm 2011

2

Traitement conservateur classique



Chirurgie oncoplastique



Traitement radical : mammectomie
+/- reconstruction immédiate

Toutes indications confondues,
seulement 10 à 15% des femmes
subissant ou ayant subi une mammectomie
se font faire une reconstruction mammaire ...

Vietnam
26 au 29 avril 2011

2ème Congrès Franco-Vietnamien
de Gynécologie Obstétrique

HN Việt – Pháp lần 11, năm 2011

3

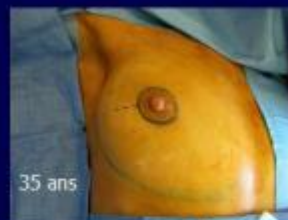Vietnam
26 au 29 avril 2011

2ème Congrès Franco-Vietnamien
de Gynécologie Obstétrique

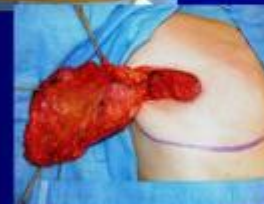HN Việt – Pháp lần 11, năm 2011

4

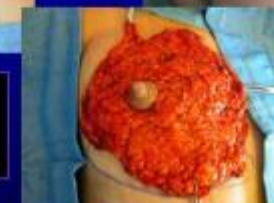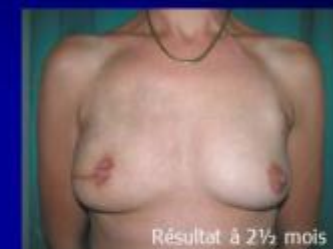QUEL TYPE DE MAMMECTOMIE ?



Mammectomie avec conservation de l'étui cutané

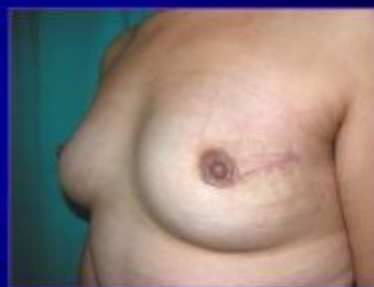
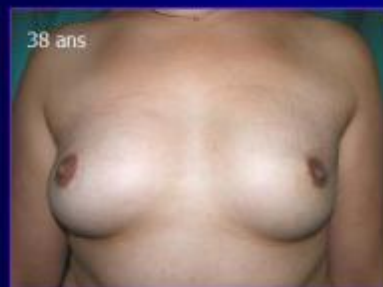
Carcinome intracanalalre, 70 x 60 mm, haut grade, 1 N+ / 8.
Chimiothérapie + radiothérapie adjuvantes



Mammectomie sous cutanée

(volumineuse tumeur phyllode)



Fiabilité carcinologique

Absence d'essais randomisés comparant les taux de récidence locale entre mammectomie avec conservation de l'étui cutané et mammectomie radicale modifiée

| Auteurs | Effectifs | Recul (années) | RL / MNR (%) | RL / MRM (%) | p |
|-------------|-----------|----------------|--------------|--------------|----|
| Carlson | 271 | 3.5 | 4.8 | 9.5 | NS |
| Newman | 874 | 4 | 6.2 | 7.4 | NS |
| Kroll | 154 | 6 | 7 | 7.5 | NS |
| Rivadeneira | 198 | 4 | 5.6 | 3.9 | NS |
| Carlson | 565 | 5.5 | 5.5 | - | - |
| Spiegel | 221 | 10 | 4.5 | - | - |
| Gerber | 112 | 5 | 6 | 8 | NS |

RL : récidence locale. MNR : mammectomie non radicale. MRM : mammectomie radicale modifiée.

DANS QUELLES INDICATIONS ?

Réunion de concertation pluridisciplinaire +++

RM secondaire

- Motivation importante
- Après la fin des traitements adjuvants
- En l'absence de risque opératoire
- Etat non métastatique, sauf cas particuliers (métastases osseuses)

RM immédiate

- Carcinomes intracanaux et LIN 3 extensifs
[mammectomie + ganglion sentinelle]
- Récidive intra mammaire après traitement conservateur
[mammectomie seule]
- Après chimiothérapie néo-adjuvante et radiothérapie (+/-)
[mammectomie + curage axillaire]
- Chirurgie prophylactique
- Tumeurs phyllodes

Impératifs carcinologiques (2)

Impératifs carcinologiques (1)

• Pour la conservation cutanée :

Objectif final : obtention de marges histologiques saines minimales de

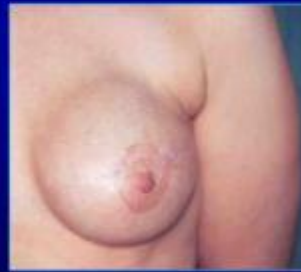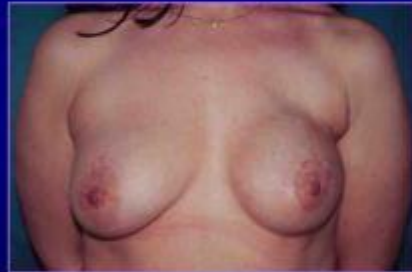- 2 mm pour le carcinome infiltrant
- 5 mm pour le carcinome in situ

• Pour la conservation de la plaque aréolo-mamelonnaire (PAM) :

Objectif final : ne pas ignorer un envahissement histologique de la PAM → les indications :

- tumeur de moins de 25 mm
- situées à plus de 20 mm de l'aréole
- avec biopsies rétro-aréolaires histologiquement négatives
- sans envahissement ganglionnaire histologique

Conséquences de la radiothérapie sur un sein reconstruit



Vietnam
26 au 29 avril 2011

2ème Congrès Franco-Vietnamien
de Gynécologie Obstétrique

13
HN Việt – Pháp lần 11, năm 2011

Prescriptions préopératoires

Vietnam
26 au 29 avril 2011

2ème Congrès Franco-Vietnamien
de Gynécologie Obstétrique

14
HN Việt – Pháp lần 11, năm 2011

- Au minimum deux consultations avec le chirurgien
- Une consultation avec une infirmière
- Une consultation avec la psycho-oncologue
- Un bilan préopératoire
- Bas de contention des membres inférieurs
- **Une mammographie datant de ≤ 1 an +++**
- Dans quelques cas, un bilan d'extension (selon les facteurs pronostiques initiaux)

Vietnam
26 au 29 avril 2011

2ème Congrès Franco-Vietnamien
de Gynécologie Obstétrique

15
HN Việt – Pháp lần 11, năm 2011

Informations indispensables sur :

- l'importance de la motivation
- les avantages et inconvénients de chaque méthode
- les caractéristiques du sein reconstruit / sein controlatéral
- la possibilité de
 - rencontrer une autre patiente déjà opérée
 - d'avoir un rendez vous avec une infirmière et avec une psychologue
 - d'avoir un 2^{ème} avis

Vietnam
26 au 29 avril 2011

2ème Congrès Franco-Vietnamien
de Gynécologie Obstétrique

16
HN Việt – Pháp lần 11, năm 2011

Effets indésirables et complications de la RM

▪ Immédiates

- Hématome
- Infection
- Sérome dorsal

▪ Secondaires ou tardives

- Douleurs
- Troubles de la sensibilité de la peau et du mamelon
- Perception de la prothèse au toucher
- Rotation et/ou déplacement de la prothèse dans sa loge
- Constitution d'une coque péri prothétique et/ou d'une contracture
- Cicatrices hypertrophiques
- Asymétrie mammaire
- Rupture de la prothèse / transsudation du gel de silicone
- Eventration abdominale (TRAM)

COMMENT ?

Reconstruction immédiate

Sacrifice cutané

Conservation de l'étui cutané

OUI

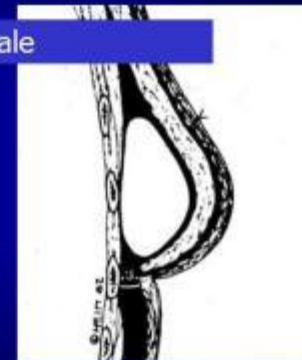PROTHESE +++
ou
Lambeau sans prothèse

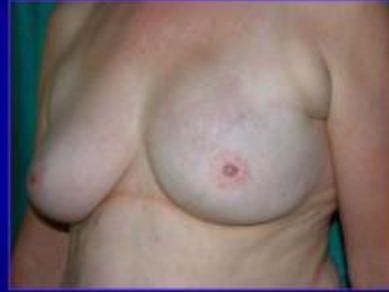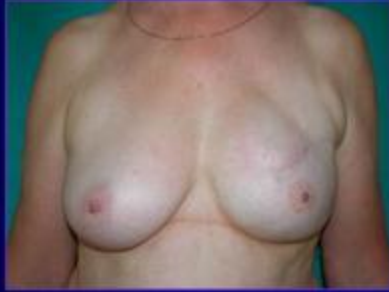Recherche d'un résultat + naturel
Antécédent de radiothérapie

LAMBEAU

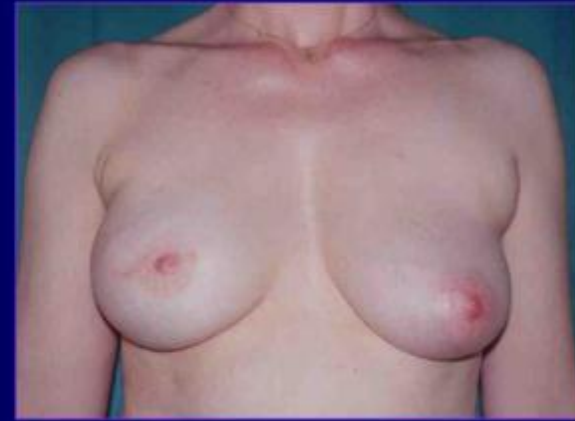- grand dorsal
- grand droit abdominal (TRAM)
- ...

Prothèse rétro-pectorale

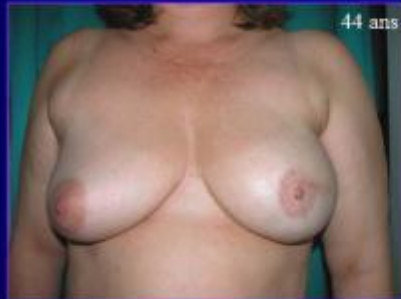



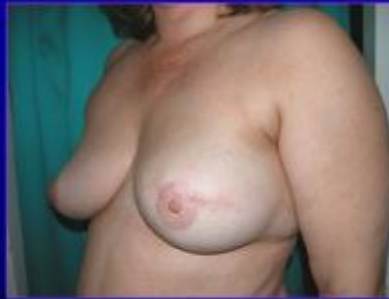61 ans



Mammectomie avec conservation de l'étui cutané
+ reconstruction par prothèse (350 cc) + reconstruction de la PAM
(greffe du mamelon avec la moitié inférieure du mamelon opposé et
taouage de l'aréole)
pour CCIS extensif du sein G.

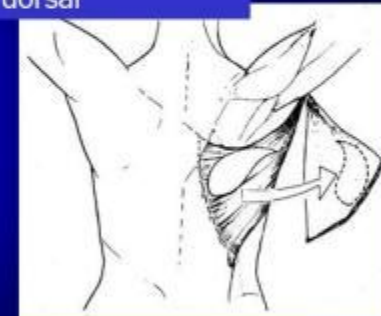

44 ans



Résultat à 29 mois

Lambeau de grand dorsal



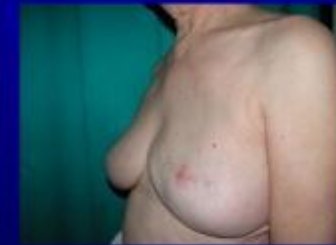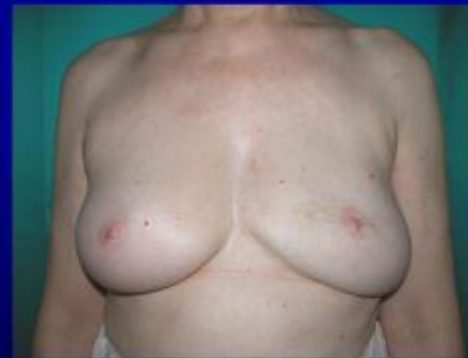**Mammectomie avec conservation de l'étui cutané
+
Reconstruction mammaire**

Vietnam
26 au 29 avril 2011

2ème Congrès Franco-Vietnamien
de Gynécologie Obstétrique

25
HN Việt - Pháp lần 11, năm 2011

**Reconstruction mammaire immédiate
avec conservation de l'étui cutané lambeau de grand dorsal sans prothèse
RESULTAT à 22 mois**



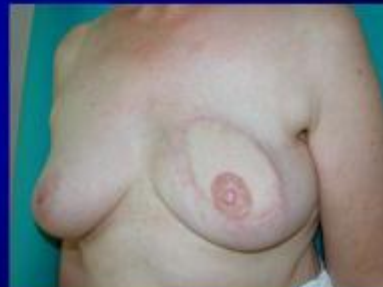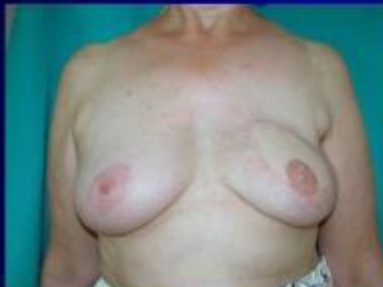Vietnam
26 au 29 avril 2011

2ème Congrès Franco-Vietnamien
de Gynécologie Obstétrique

26
HN Việt - Pháp lần 11, năm 2011

Reconstruction mammaire immédiate sans prothèse

Résultat à 1 an



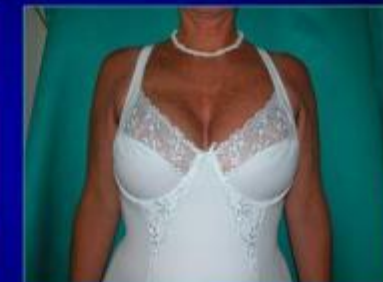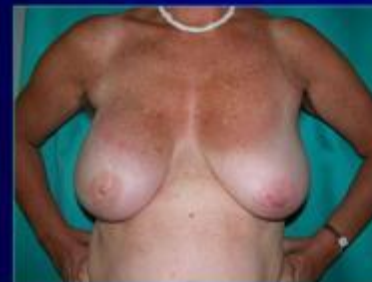64 ans

Vietnam
26 au 29 avril 2011

2ème Congrès Franco-Vietnamien
de Gynécologie Obstétrique

27
HN Việt - Pháp lần 11, năm 2011

**Lambeau de grand dorsal
avec prothèse**

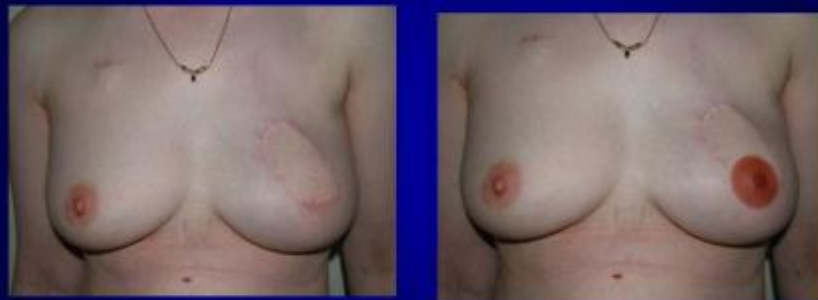

Vietnam
26 au 29 avril 2011

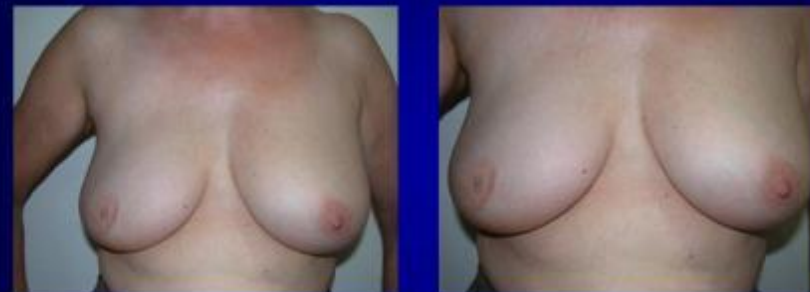2ème Congrès Franco-Vietnamien
de Gynécologie Obstétrique

28
HN Việt - Pháp lần 11, năm 2011

Mammectomie avec conservation de l'étui cutané pour récurrence locale
+ RMI / L. Gd dorsal + prothèse.

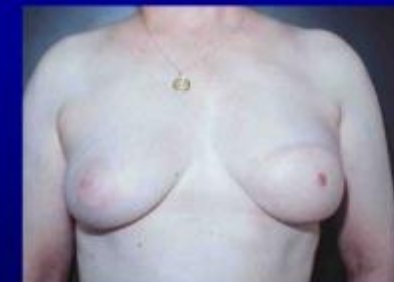
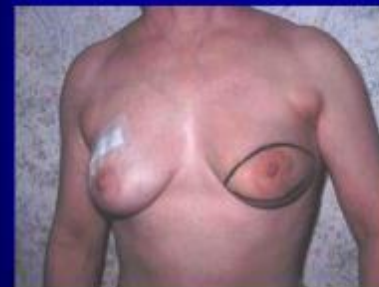
Mammectomie droite avec conservation de l'étui cutané pour CIC extensif
+ RMI / L. Gd dorsal + prothèse et reconstruction de la PAM / tatouage.



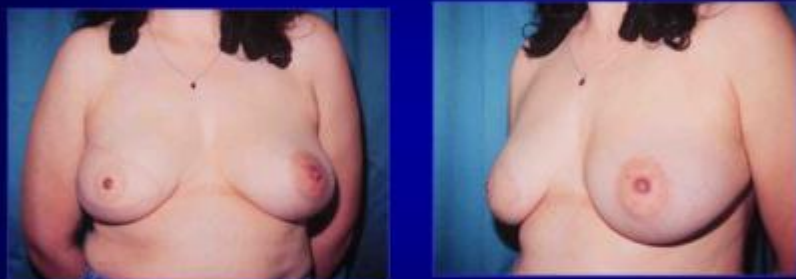Résultat à 3 ans

**Mammectomie sans conservation de l'étui cutané
+
Reconstruction mammaire**



RM avec lambeau de Gd dorsal

Reconstruction mammaire **immédiate** / L. Gd dorsal + prothèse

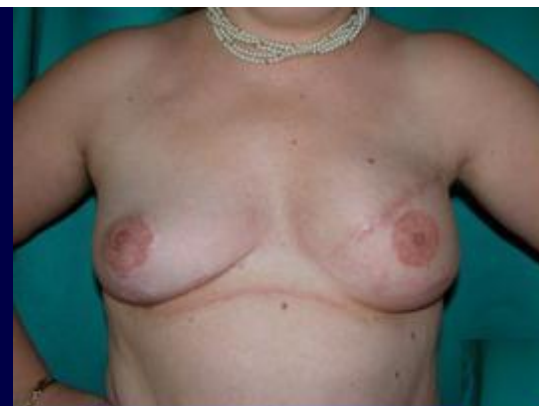

B. Christiane : 35 ans (86258)
Prothèse sérum physiologique 400cc

Vietnam
26 au 29 avril 2011

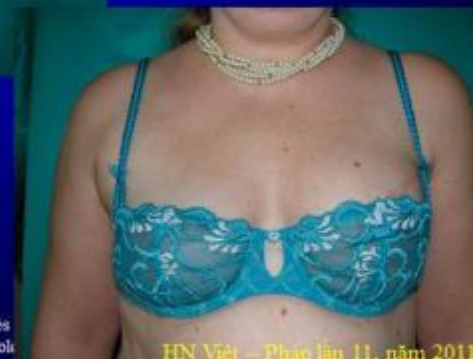2ème Congrès Franco-Vietnamien
de Gynécologie Obstétrique

33
HN Việt - Pháp lần 11, năm 2011

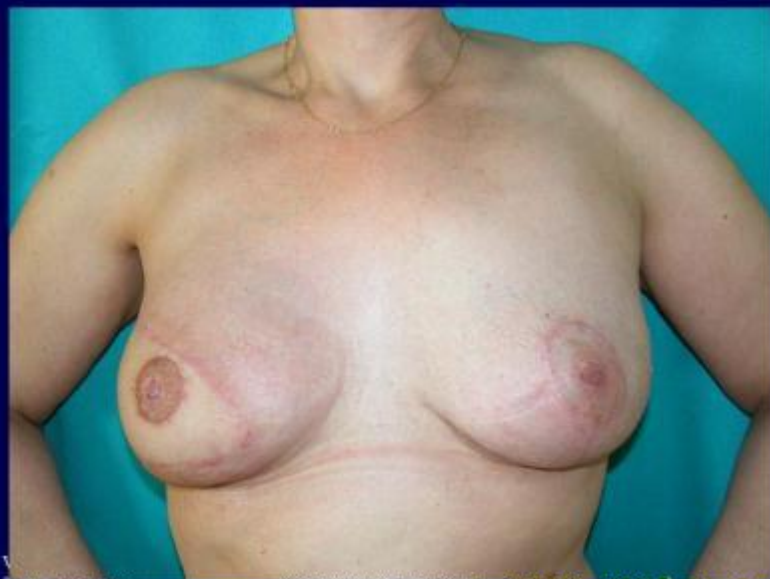

Vietnam
26 au 29 avril 2011

2ème Congrès
de Gynécologi



HN Việt - Pháp lần 11, năm 2011



26 au 29 avril 2011

de Gynécologie Obstétrique

HN Việt - Pháp lần 11, năm 2011

Cas particuliers

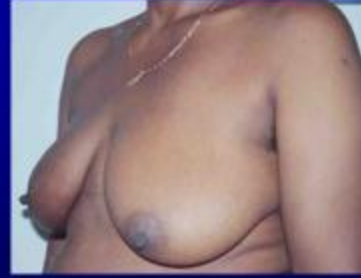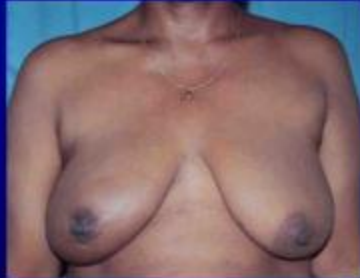Mammectomie avec conservation de l'étui cutané
pour volumineuse tumeur phyllode

Vietnam
26 au 29 avril 2011

2ème Congrès Franco-Vietnamien
de Gynécologie Obstétrique

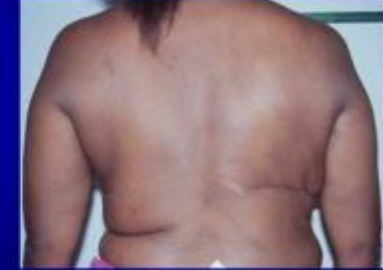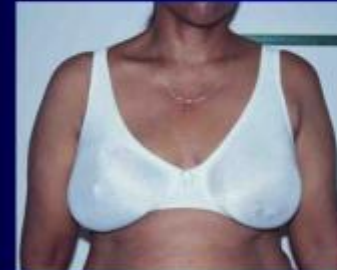36
HN Việt - Pháp lần 11, năm 2011

Mammectomie avec conservation de l'étui cutané et de la PAM pour volumineuse tumeur phyllode (11 cm de diamètre) du sein droit + reconstruction / lambeau de grand dorsal sans prothèse



Résultat à 1 an.
Résultat inchangé et sans récurrence à 9 ans

Mammectomie avec conservation de l'étui cutané et de la PAM pour volumineuse tumeur phyllode (11 cm de diamètre) du sein droit + reconstruction / lambeau de grand dorsal sans prothèse

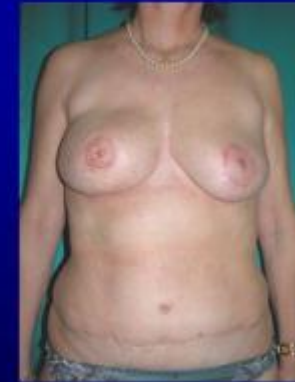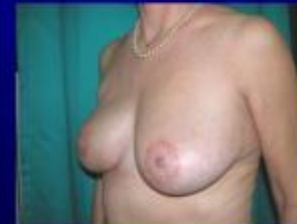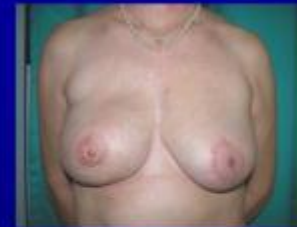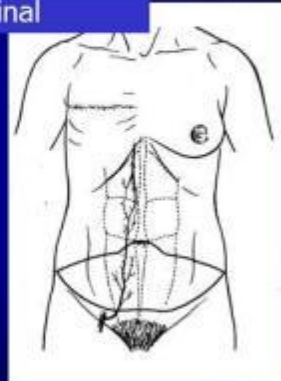


Résultat à 1 an

RM avec lambeau de Gd droit RESULTATS à 14 mois

Lambeau de grand droit abdominal

ou TRAM
(Transverse Rectus Abdominis Myocutaneous flap)



Reconstruction de la plaque aréolomamelonnaire

- 1 - Prothèse adhésive
- 2 - Tatouage
- 3 - Greffe de peau (inguinale) + greffe de mamelon opposé

